REVISTA DECANA DE LA ESPECIALIDAD

TOKO-GINECOLOGÍA PRÁCTICA

Noviembre - Diciembre 2013

Año LXXII
731

EDITORIAL
Histeroscopia en consulta, hacia la alta resolución
Zapardiel I.

REVISIÓN
Actualización sobre complicaciones generales y cáncer de mama en mujeres portadoras de prótesis de aumento
Martín Salamanca B. y Escribano Tórtola J. J.

La histerectomía desde la perspectiva de la medicina basada en la evidencia
Hijona Elósegui J.J., Carballo García A., Presa Lorite J.C., Artiles Morales M., Torres Martí J.M.

CASO CLÍNICO
Fibromatosis pelviperineal. Posibilidades de tratamiento actual
Ovejero V., Martín L., Villalba J., Ingelmo A., Bajo-Arenas J.M.

Tumor benigno de células granulares de vulva
López-Olmos J., Rausell Fontestad N., Marti Ibor M.E.

TRIBUNA HUMANÍSTICA
Los Microbios en la Enfermedad, en la Guerra y en la Literatura
Maroto Vela Mª C.

Revista de Formación Continuada. Fundada en 1936 por el Sr. F. García Sicilia y el Dr. F. Luque Beltrán. Es propiedad de los profesores Bajo Arenas y Cruz y Hermida.

TOKO-GINECOLOGÍA PRÁCTICA

DIRIGIDA A:
Especialistas en Ginecología y Obstetricia.

INDEXADA EN:
IME, EMBASE/Excerpta Medica, Bibliomed, Embase Alert, Biosis, Sedbase

CORRESPONDENCIA CIENTÍFICA Y CRÍTICA DE LIBROS:
Hospital Universitario Santa Cristina
Cátedra de Obstetricia y Ginecología
1ª planta. Edificio A.
C/ Maestro Vives, 2
28009 Madrid

Correo electrónico:
tokoginecologia@gmail.com

Perioricidad:
6 números al año

Disponible en Internet:
www.tokoginecologia.org

EDICIÓN
EDITORIAL Equium

Avda. Alfonso XIII, 158 - 28016 Madrid
Telf: 91 353 39 92
Fax: 91 345 13 13

PUBLICIDAD
91 353 39 92
miguel@equium.es

SUSCRIPCIONES
91 353 39 92
tokoginecologia@equium.es

TARIFAS DE SUSCRIPCIÓN ANUAL

Profesionales	52,75€
Instituciones	81,49€
MIR y estudiantes	41,55€
IVA incluido. Precios válidos para España	
Extranjero (sin IVA)	91,39€

PUBLICACIÓN AUTORIZADA
como soporte válido:
Ref. SVR núm 117-R-CM

ISSN: 0040-8867

DEPÓSITO LEGAL: M. 3.873-1958

TOKO-GINECOLOGÍA PRÁCTICA

DIRECTOR HONORÍFICO
J. Cruz y Hermida

DIRECTOR CIENTÍFICO
J. M. Bajo Arenas

EDITOR ASOCIADO
I. Zapardiel Gutiérrez

SECRETARIO DE REDACCIÓN
F. J. Haya Palazuelos

COMITE CIENTÍFICO

Acién Álvarez, P.
Álvarez de los Heros, J.I.
Balagueró Lladó, L.
Balasch Cortina, J
Barri Ragué, P. N.
Barrio Fernández, P. del
Becerro de Bengoa, C.
Bonilla Musoles, F.
Bruna Catalan, I.
Castelo-Branco, C.
Carrasco Rico, S.
Carreras Moratonas, E.
Cabero Roura, A.
Comino Delgado, R.
Cortés Bordoy, J.
Criado Enciso, F.
Cristóbal García, I.
Cuadros López, J.L.
Díaz Recasens, J.
Ezcurdia Gurpegui, M.
Espuña Pons, M.
Ferrer Barriendos, J.
Florido Navío, J.
Fuente Pérez, P. de la
Fuente Ciruela, P. de la
Fuente Valero, J. de la
García Hernández, J. A.
González González, A.
Hernández Aguado, J.J.
Huertas Fernández, M.A.
Iglesias Guiu, J.
Lailla Vicens, J. M.
Lanchares Pérez, J. L.
Lazon Lacruz, R.
López García,G.
López de la Osa, E.
Manzanera Bueno, G.
Martínez Pérez, O.
Martínez-Astorquiza, T.
Miguel Sesmero, J. R. de
Montoya Videsa, L.
Novo Domínguez, A.
Palcios Gil-Antuñano, S.
Pérez - López, F. R.
Pérez-Medina, T.
Sabatel López, R.
Sánchez Borrego, R.
San Frutos Llorente, L.
Tejerizo López, L. C.
Troyanno Luque, J.
Usandizaga Calpasoro, M.
Usandizaga Elio, R.
Vidart Aragón, J. A.
Xercavins Montosa, J.
Zamarriego Crespo, J.

COMITÉ CIENTÍFICO DE HONOR

Abad Martínez, L.
Berzosa González, J.
Cabero Roura, L.
Dexeus Trías de Bes, J.M.
Dexeus Trías de Bes, S.
Escudero Fernández, M.
Fabre González, E.
Fernández Villoria, E.
Garzón Sánchez, J.M.
González Gómez, F.
Parrilla Paricio, J. J.
Usandizaga Beguiristain, J. A.

SUMARIO

AÑO LXXII ✦ NOVIEMBRE - DICIEMBRE 2013 ✦ NÚMERO 731

EDITORIAL

Histeroscopia en consulta, hacia la alta resolución
Zapardiel I.

REVISIÓN

Actualización sobre complicaciones generales y cáncer de mama en mujeres portadoras de prótesis de aumento
Martín Salamanca B. y Escribano Tórtola J. J. 149

La histerectomía desde la perspectiva de la medicina basada en la evidencia
Hijona Elósegui J.J., Carballo García A., Presa Lorite J.C., Artiles Morales M., Torres Martí J.M. 155

CASO CLÍNICO

Fibromatosis pelviperineal. Posibilidades de tratamiento actual
Ovejero V., Martín L., Villalba J., Ingelmo A., Bajo-Arenas J.M. 161

Tumor benigno de células granulares de vulva
López-Olmos J., Rausell Fontestad N., Marti Ibor M.E. 164

TRIBUNA HUMANÍSTICA

Los Microbios en la Enfermedad, en la Guerra y en la Literatura
Maroto Vela Mª C. 167

CONTENTS

LXXII YEARS ✦ NOVEMBER - DECEMBER ✦ NUMBER 731

EDITORIAL

Office hysteroscopy, towards high resolution
Zapardiel I.

REVIEW ARTICLES

Update on general complications and breast cancer in women with silicone breast implants increase
Martín Salamanca B. y Escribano Tórtola J. J. 149

Overview of histerectomy from evidence-based medicine
Hijona Elósegui J.J., Carballo García A., Presa Lorite J.C., Artiles Morales M., Torres Martí J.M. 155

CASE REPORTS

Pelviperineal fibromatosis. Current therapeutic options
Ovejero V., Martín L., Villalba J., Ingelmo A., Bajo-Arenas J.M. 161

Benign granular cell tumor of vulva
López-Olmos J., Rausell Fontestad N., Marti Ibor M.E. 164

HUMANISTIC PLATFORM

Microbes in Disease, in War and Literature
Maroto Vela Mª C. 167

NORMAS PARA LA PUBLICACIÓN DE TRABAJOS

Los manuscritos enviados a TOKO-GINECOLOGIA PRÁCTICA deben hacer referencia a aspectos novedosos de la especialidad de Obstetricia y Ginecología y especialidades adyacentes que puedan suscitar el interés científico de los lectores. Pueden incluirse aspectos de la anatomía, fisiológia, patología clínica (diagnóstica o terapeútica), epidemiología, estadística, análisis de costes, cirugía siempre dentro de la índole gineco-obstétrica.

Como **normas generales**, todos los manuscritos deberán presentarse en formato electrónico, confeccionados con el editor de textos Word (.doc), con espaciado 1,5 líneas, tamaño de letra 12 puntos tipo Arial o Times New Roman, y todos los márgenes de 3 cms. en los 4 bordes de la página. Todas las páginas del manuscrito deberán ir numeradas en su ángulo superior derecho.
Todos los trabajos se estructurarán de la siguiente forma:

- 1ª Página: Título, Title (en inglés), Autores (primer apellido y nombre) separados por comas y con un máximo de 5 en cualquier tipo de artículo (a partir de 5 no se incluirán en la publicación), Filiación (centro de trabajo de los autores), Correspondencia (dirección completa y persona de correspondencia incluyendo un email válido que será el que se use para la comunicación con el comité editorial de la revista). Por último se debe indica el TIPO de articulo (ver tipos más abajo).

- 2ª Página: Resumen (máximo 200 palabras, será claro y conciso. No se emplearán citas bibliográficas ni abraviaturas.), Palabras clave (mínimo 3 y separadas por puntos), Abstract (en inglés) y Key words (en inglés).

- 3ª Página: Comienzo del cuerpo del artículo

Los trabajos deben contener material original, aunque se contemple la posibilidad de reproducción de aquellos que, aún habiendo sido publicados en libros, revistas, congresos, etc., por su calidad y específico interés merezcan se recogidos en la Revista, siempre y cuando los autores obtengan el permiso escrito de quién posea el *Copyright*.

Los trabajos serán enviados por correo electrónico a **tokoginecologia@gmail.com** , que acusará el recibo del artículo para su valoración editorial. Tras la recepción, se comunicará la aceptación o rechazo del mismo al autor de correspondencia por email, así como los potenciales cambio o correcciones a realizar si fuese menester.En caso de aceptación en un tiempo adecuado se le enviará al mismo autor las galeradas del artículo para su corrección y subsanación de errores, que deberá realizar en 48 horas, antes de la impresión del mismo.

Tipos de artículos

- ORIGINALES: El resumen y abstract se dividirá en los siguientes apartados: Objetivos, Material y Métodos, Resultados y Conclusiones. El texto se dividirá en las siguientes: Introducción (Exposición de los objetivos de la investigación y la literatura al respecto, es una puesta al día del tema investigado), Material y Métodos (describir el tipo de estudio, pacientes, metodología empleada, el material y el análisis estadístico de los datos), Resultados (describir objetivamente los resultados obtenidos), Discusión (se debe comentar los resultados y relacionarlo con el estado del arte, explicar los por qué y llegar a conclusiones que respondan a los objetivos planteados inicialmente. No dar conclusiones no respaldadas por los resultados. Proponga recomendaciones o alternativas. Máximo 2500 palabras.

- REVISIONES: El resumen no es necesario que tenga estructura determinada, si bien puede estructurarse como un original. Del mismo modo el cuerpo del artículo en caso de ser una revisión sistemática irá estructurado como un original y en caso de ser una revisión de un tema concreto narrativa se estructurará como convenga al autor siempre con Introducción al inicio y Conclusiones o Discusión al Final. La intención es realizar una puesta al dia de un tema determinado, con cierto carácter didáctico. Máximo 4000 palabras.

NORMAS PARA LA PUBLICACIÓN DE TRABAJOS

- CASOS CLÍNICOS: El resumen no tendrá estructura determinada. El artículo se estructurará del siguiente modo: Introducción, Caso Clínico (descripción concisa del caso), Discusión. Además debe contener entre 1-4 figuras que ilustren el caso. Máximo 1500 palabras.

- TRIBUNA HUMANISTICA: Se admitirán trabajos y ensayos, dentro de un contexto histórico, filosófico, social antropológico, artístico, etc., relacionado singularmente con las disciplinas obstétrico-ginecológicas, con la intención de enriquecer culturalmente las páginas de la revista. Máximo 3000 palabras.

Agradecimientos

Se colocarán tras la Discusión, al acabar el cuerpo del texto. Aquí se deben incluir a las personas que han colaborado en algún aspecto del trabajo pero no en la redacción del manuscrito.

Bibliografía

Seguirán las **Normas de Vancouver** para las citas. Las referencias en el texto se colocarán con números arábigos entre paréntesis y por orden de aparición. Sirvan los ejemplos siguientes:

a) Revista, artículo ordinario:
De Maria AN, Vismara LA, Millar RR, Neumann A, Mason DT. Unusual echographic manifestations of right and left Heratmyxomas. Am J Med 1975;59:713-8.
Las abreviaturas de la revistas seguirán las características del Index Medicus.

b) Libros:
Feigenbaum H. Echocardiography. 2ª Ed. Filadelfia: Lea and Febiger, 1976:447-59

Tablas y Figuras

Se añadirán a continuación de la Bibliografía empezando una página nueva. En cada página se colocará una Tabla o Figura con su respectivo pie de Tabla o Figura, numerados según el orden de aparición en el texto (que es obligatorio) e indentificando las abreviaturas empleadas en las Tablas o las Figuras.
En caso de que la calidad o tamaño de las figuras haga que el manuscrito ocupe demasiado espacio para ser enviado por email, podrán enviarse las Figuras en archivos independientes, permaneciendo los pies de figuras en el manuscrito principal.
Deben tener una calidad suficiente para poder verse con claridad una vez impresas. Los formatos admitidos para las fotos son JPG (preferible) o GIF. Si es conveniente se puede añadir a la figura una flecha para indicar un aspecto relevante de la imagen.

Quienes deseen que las ilustraciones de sus trabajos se impriman a color (en condiciones normales se imprimirán en escala de grises), una vez aceptado el artículo, deberán ponerse en contacto con la Editorial para presupuestar el cargo que ello conlleva.

Todos los artículos aceptados quedan como propiedad permanente de TOKO-GINECOLOGÍA PRÁCTICA y no podrán se reproducidos total o parcialmente, sin permiso de la Editorial de la Revista. El autor cede, una vez aceptado su trabajo, los derechos de reproducción, distribución, traducción y comunicación pública de su trabajo, en todas aquellas modalidades audiovisuales e infomáticas, cualquiera que se au soporte, hoy existen y que puedan creaese en el futuro.

EDITORIAL

HISTEROSCOPIA EN CONSULTA, HACIA LA ALTA RESOLUCIÓN

La histeroscopia es una técnica que desarrollado un avance en los últimos años muy acusado, desde el simple procedimiento diagnóstico hasta la terapia en consulta de patología que hace pocos años era inasequible sin pasar por quirófano. Por esta razón el término “histeroscopia en consulta”, cobra más sentido que nunca, solucionando la sintomatología y la patología que presenta la paciente, en un solo acto, en consulta y con una tolerancia general de las pacientes más que razonable.

En algunas series, la tasa de éxito del procedimiento se eleva casi al 90% de los procedimientos, lo cual se ha debido en parte a los avances tecnológicos. Entre ellos cabe destacar histeroscopios diagnósticos de 3mm de diámetro, electrodos bipolares para su uso en consulta, morceladores de miomas uterinos, sistemas de ablación endometrial semiautomáticos con energía bipolar, etc.

A pesar de todos estos avances quedan algunos puntos que todavía no se han conseguido mejorar del todo, entre ellos me gustaría destacar dos: en primer lugar la tolerancia a la prueba y en segundo lugar la extracción de piezas voluminosas. Con respecto a la tolerancia a la prueba, a pesar de que hay factores que influyen como la premedicación o la paridad de las pacientes, siempre hay un componente de variabilidad individual y características del propio cuello uterino que pueden influir en que hasta la histeroscopia que a priori pudiese resultar sencilla, se convierta en un procedimiento complicado no tolerado por las pacientes. Unido a esto hay que tener en cuenta que al estar trabajando con instrumento de 5-7mm de diámetro hay piezas como pólipos, miomas, etc., que no conseguimos extraer a través del canal cervical aún habiéndolas extirpado correctamente. En esto último influyen varios factores además del tamaño de la pieza, como es la falta de instrumentos de agarre consistentes que es inherente al propio diámetro del canal de trabajo.

Sin embargo, es cierto que poco a poco se está produciendo un progreso evidente, y los posibles factores que el histeroscopista no puede controlar, como los descritos anteriormente, se suplen con habilidad y factores controlables como explicarle a la paciente el procedimiento, premedicación en algunos casos, etc., elevando a los porcentajes antes descritos la tasa de éxito en consulta.

Dr. Ignacio Zapardiel
Unidad de Ginecología Oncológica
Hospital Universitario La Paz. Madrid

Revisión

Actualización sobre complicaciones generales y cáncer de mama en mujeres portadoras de prótesis de aumento

Update on general complications and breast cancer in women with silicone breast implants increase

Martín Salamanca B.[I], Escribano Tórtola J. J.[II]

[I] Servicio de Ginecología y Obstetricia. Hospital Universitario de Getafe. Madrid
[II] Servicio de Ginecología y Obstetricia. Hospital Universitario del Henares. Madrid

RESUMEN

Este artículo de revisión resume el manejo del cáncer de mama en pacientes que son portadoras de prótesis de aumento mamario por cuestiones estéticas.

Según la SECPRE (Sociedad Española de Cirugía Plástica y Reparadora), en el año 2005 se intervino a unas 25.000 mujeres de prótesis de aumento mamario en España, siendo el país de la UE donde más se realiza esta intervención estética. A partir de año 2009 se ha experimentado un descenso de número de mujeres intervenidas. Del número total de prótesis colocadas, en torno al 6-7% corresponden a mujeres que padecen o han padecido un cáncer de mama o mutilación de la mama de otra causa, y el 93-94% restante están dirigidas a población que demanda esta intervención quirúrgica por cuestiones estéticas.

Por tanto, el hallazgo de un cáncer de mama en una mujer portadora de implantes mamarios será una situación clínica con la que ginecólogos, cirujanos generales, cirujanos plásticos, radiólogos y radioterapeutas tendrán que enfrentarse de forma cada vez más frecuente según la edad de este grupo de población avance.

CORRESPONDENCIA:
Dr. Juan José Escribano Tórtola
Servicio de Ginecología y Obstetricia
Hospital Universitario del Henares
C/ Avellano, 4, 28903, Getafe. Madrid
E-mail: estojj@hotmail.com;
jjose.escribano@salud.madrid.org

ABSTRACT

This review paper summarizes management in women with aesthetic breast augmentation implants.

According to SECPRE (Spanish Plastic Reconstructive and Cosmetic Surgery Society) in 2005 25,000 women received breast augmentation implants in Spain, being the EU country in which this kind of surgery is more frequent. From the total of the implants, 6-7% belongs to women that suffers from breast cancer or breast mutilation of another cause, whereas 93-94% are used for women that demand them for aesthetical reasons.

Therefore, breast cancer finding in women with augmentation implants will be a clinical situation which gynaecologists, general surgeons, plastic and reconstructive surgeons, radiologists and radiotherapists will have to face more and more frequently as age of this group is increasing.

TÉCNICAS QUIRÚRGICAS PARA AUMENTO MAMARIO

Existen cinco formas de aumentar el volumen mamario: implantes de silicona, implantes salinos, inyecciones de grasa autóloga, expansores externos y colgajos cutáneos o miocutáneos. Con mayor frecuencia se emplean los implantes, especialmente los de silicona, pero las inyecciones de grasa cada vez ganan más popularidad entre las pacientes a las que se le realiza una liposucción de manera concomitante.

La inyección directa de material inorgánico en la mama con el objeto de aumentar el volumen mamario no está aprobada por la FDA (Food and Drug Administration) ni por el Ministerio de Sanidad español.

Selección de pacientes

Las mejores candidatas para este tipo de cirugía plástica son las mujeres no obesas con unas mamas relativamente simétricas, estructura corporal simétrica, y sin ptosis mamaria. La ptosis se evalúa con la paciente en bipedestación y se define como el descenso del centro del complejo areola-pezón por debajo del surco inframamario. Se puntúa como leve (entre 0 y 1 cm de descenso), moderada (entre 1 y 3 cm) y grave (más de 3 cm de descenso). (Fig. 1 y 2).

Las características de los tejidos donde se van a colocar los implantes definirán las dimensiones del implante y cuáles son los mejores planos a utilizar en una determinada paciente.

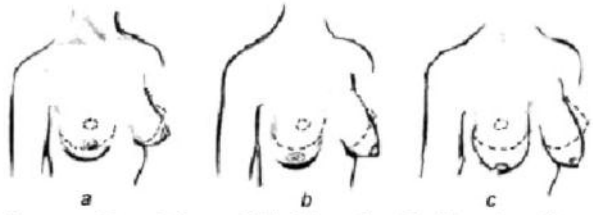

Degrees of breast droop. *Dotted lines show ideal breast position.*
(a) Mild droop; the nipple is level with the inframmary crease.
(b) Moderate droop; the nipple is below the inframmary crease.
(c) Advanced droop, the nipple is on the lowest part of the breast, pointing downward.

Figura 1

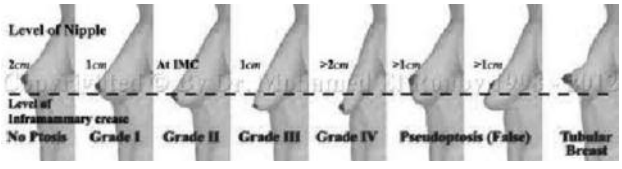

Figura 2

Se debe realizar una evaluación médica detallada a la paciente incluyendo descartar patología mamaria preexistente y evaluar posibles factores de riesgo.

La paciente ha de tener muy claro cuáles son las expectativas reales de la cirugía y los posibles riesgos de la misma. Debe discutir con el cirujano qué tamaño mamario desea, apoyándose en fotografías e incluso probando los implantes en el sujetador. Ha de informarse que en general, cuanto mayor sea el implante, mayor es el riesgo de un resultado estético desfavorable.

El hábito tabáquico no es contraindicación para la cirugía pero es un factor de riesgo de contractura capsular y "rippling" (ondulaciones) (Fig. 3), por tanto este hecho debe ser advertido.

Figura 3. Efecto " rippling" en paciente intervenida de aumento mamario

Debe ser detectada previamente a la cirugía la paciente adicta a la cirugía plástica, aquella que busca un "ideal perfecto", y/o la que intenta remediar con la cirugía estética conflictos interpersonales, este tipo de mujeres deberían ser derivadas a un especialista en psicología que evalúe la idoneidad de este procedimiento para ella.

Lugares de incisión y bolsillos

Las tres decisiones principales que ha de realizar el Cirujano Plástico ante la cirugía de aumento mamario es la selección del implante, el tipo de incisión, y el plano tisular (bolsillo donde va a ir colocada la prótesis). Hay múltiples combinaciones para una paciente dada.

Las incisiones más frecuentes son: el surco inframamario, la región periareolar y la axila. Otras opciones incluyen el ombligo y a través del colgajo superior de una abdominoplastia. (Fig. 4).

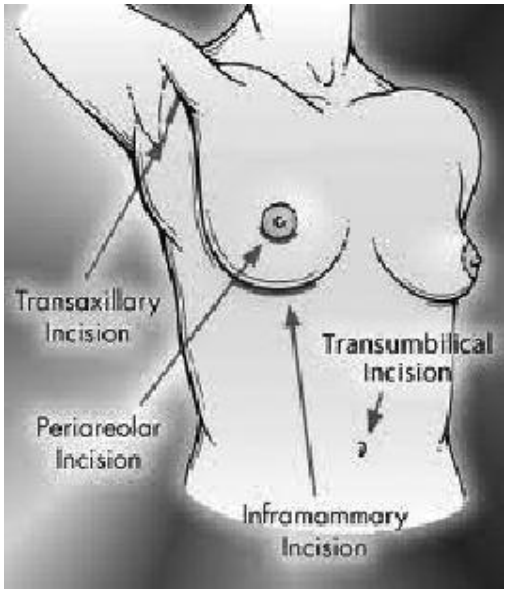

Figura 4. Diferentes tipos de incisiones para la colocación de prótesis mamarias

En cuanto al bolsillo, hay cuatro opciones posibles: el plano subglandular, el plano subpectoral o submuscular parcial, el plano subfascial sobre el músculo pectoral mayor, y el plano submuscular total. (Fig. 5).

La incisión inframamaria fue la primera que se realizó y sigue siendo popular entre los cirujanos porque ofrece el abordaje más directo para la colocación del implante, una exposición tisular excelente y la posibilidad de ampliar la cicatriz si fuera necesario. A través de dicha incisión se puede acceder a los cuatro planos tisulares. Para determinadas prótesis de gran tamaño, ésta podría ser la mejor vía. Sin embargo, no es la más demandada entre las mujeres porque supone una cicatriz visible.

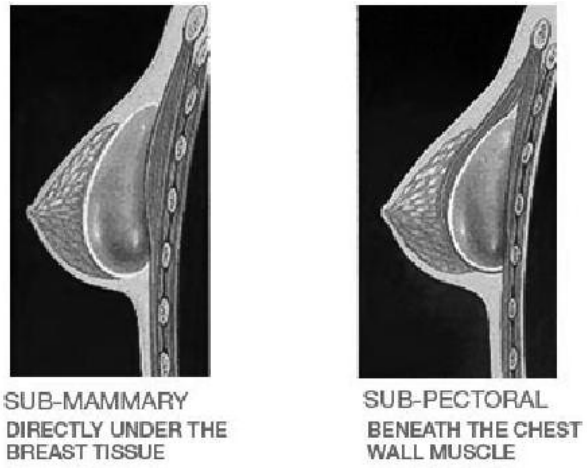

Figura 5. Plano subglandular y plano subpectoral

El abordaje periareolar es técnicamente fácil, permite la disección de cualquiera de los cuatro planos, y normalmente deja una cicatriz poco visible. Como inconvenientes, si la areola es pequeña puede dificultar la exposición de los tejidos y la colocación de implantes grandes quedaría limitada. Con este tipo de abordaje es inevitable el producir una ruptura del parénquima mamario durante el proceso de disección. Esta incisión conlleva un mayor riesgo de contaminación bacteriana del implante debido a la proximidad de los ductos mamarios colonizados por bacterias de la piel. Es el abordaje preferido por los cirujanos plásticos no habituados a las técnicas endoscópicas que colocan el implante subpectoral, ya que ofrece una buena visualización para la disección de este bolsillo.

El abordaje transaxilar se desarrolló en los años 70 como técnica "a ciegas", introduciéndose la endoscopia en los años 90. Se pueden disecar los cuatro tipos de bolsillos con esta incisión. Se obtienen buenos resultados estéticos incluso en mujeres con tendencia a hacer cicatrices queloides, puesto que es una zona de poca tensión cutánea y la cicatriz no es visible con la mayoría de posturas de los miembros superiores. La técnica por endoscopia ofrece una excelente exposición del lecho quirúrgico, control de la hemostasia y disección precisa.

La vía transumbilical consiste en realizar dos túneles bilaterales desde el ombligo hasta la región submamaria con largos disectores romos. Sólo los bolsillos subglandulares y subpectorales pueden ser realizados con este método. Es una técnica "a ciegas", pero se usa frecuentemente un endoscopio para verificar que se está en el plano correcto y comprobar la hemostasia. La naturaleza de esta vía limita los implantes empleados, que sólo pueden ser salinos con relleno posterior.

El bolsillo subglandular o prepectoral se realiza en el tejido areolar laxo situado entre la fascia superficial y la fascia sobre el pectoral mayor y serrato anterior. Se acepta este bolsillo si la mujer tiene un grosor subcutáneo adecuado en la zona superior de la mama. La disección es sencilla y el dolor postoperatorio es mínimo al no requerir disección muscular. Las desventajas son: mayor riesgo de ondulaciones en la periferia del implante (al estar más el implante más próximo a la piel), y mayor riesgo de contractura capsular que en posición subpectoral.

El plano subpectoral (o submuscular parcial, biplano) se crea inmediatamente por debajo del músculo pectoral mayor y sobre el músculo pectoral menor. La división de las fibras del músculo pectoral mayor crea un hueco de manera que la parte superior del implante está cubierta por éste (plano submuscular) y en la parte inferior está cubierto por tejido mamario (plano subglandular). Las pacientes no muestran pérdida de fuerza en miembros superiores porque la mayor parte de las fibras del músculo pectoral mayor permanecen intactas en la unión superior y medial al tórax. Este plano es adecuado para mujeres con escaso tejido subcutáneo en el polo superior de la mama. Además tiene menor riesgos de contractura capsular, parece ser que por el movimiento constante del implante por la contracción muscular. Estos implantes tienen tendencia a deformarse y por tanto el contorno de la mama puede verse alterado, por la contracción del pectoral mayor. En la mayoría de mujeres no es apreciable, pero puede dar lugar a pobres resultados estéticos en mujeres que se dediquen al culturismo o deportes que impliquen los miembros superiores.

El plano subfascial se sitúa entre el pectoral mayor y serrato anterior y su fascia. Sus características, ventajas y desventajas son similares al plano subglandular, pero ofrece algo de mayor cobertura tisular en los bordes del implante, siendo una opción en mujeres que rechacen el plano subpectoral por no tolerar la deformidad que se podría producir por la contracción del pectoral mayor.

El plano submuscular total es esencialmente el plano subpectoral pero sin división de las fibras del pectoral mayor a lo largo del polo inferior de la mama, con movilización parcial de las fibras del serrato anterior para cubrir el implante a lo largo de margen inferolateral. La única ventaja de este plano es evitar la palpación del borde inferior del implante en presencia de poco tejido subucutáneo en el borde inframamario. Este plano tiene el riesgo de tendencia del implante a desplazarse superiormente a lo largo del tiempo. Es el bolsillo menos empleado con diferencia.

COMPLICACIONES

Las complicaciones pueden estar relacionadas con el procedimiento quirúrgico en sí mismo, con el resultado estético, con cambios a largo plazo en las mamas aumentadas, o con las prótesis.

Las complicaciones hemorrágicas pueden suceder de forma intraoperatoria por la división intencionada o accidental de las ramas intercostales y perforantes de la mamaria interna, que son ramas arteriales de elevada presión. Los coágulos y restos hemáticos alrededor en el bolsillo del implante pueden producir dolor postoperatorio y riesgo de infección y contractura capsular.

Las infecciones pueden afectar la cicatriz cutánea o a la prótesis. Las infecciones de la cicatriz que no afectan al implante se resuelven con antibióticos y evacuación del absceso si es que existe. La infección que afecta el implante requiere su exéresis inmediata, antibioterapia agresiva, y retraso en la colocación de nuevos implantes varios meses.

La contractura capsular es la complicación más frecuente y el riesgo es mayor con los implantes de silicona. La etiología es desconocida, pero se piensa que tiene un origen inflamatorio y se relaciona con contaminación bacteriana. El sistema de Baker es el que se emplea para definir el grado de contractura: Grado I es normal, una mama de textura blanda, Grado II es una textura firme con contorno normal, Grado III es textura firme con contorno alterado, Grado IV es lo anterior más mama dolorosa. El tratamiento consiste en capsulectomía total o parcial, y sólo se realiza en los grados III y IV. Hay amplios estudios protocolizando técnica quirúrgica y una amplia investigación en el diseño de los implantes para evitar esta complicación. (Fig. 6).

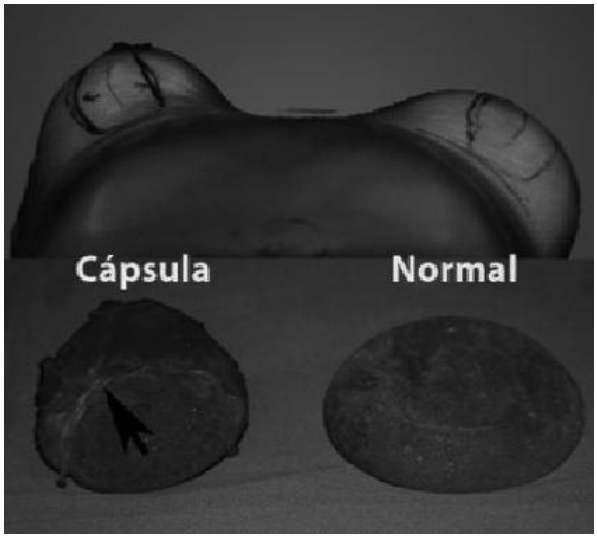

Figura 6. Contractura capsular en prótesis derecha

La ondulación ("rippling") de los tejidos alrededor de los implantes a veces es visible,sobre todo en grandes implantes colocados en mujeres delgadas con mamas muy pequeñas, donde con el tiempo el tejido subcutáneo se adelgaza con el tiempo. No hay una causa concreta, pero es más frecuente en implantes salinos texturizados, bolsillo subglandular, y en fumadoras. La solución consiste en sustituir el implante salino por uno de silicona o rellenar las ondulaciones con inyecciones de grasa autóloga.

La sinmastia (Fig. 7) es una complicación infrecuente en la cual los bolsillos se fusionan en la línea media, ocasionando una pérdida del surco intermamario. Se piensa que se debe a una disección medial muy agresiva o implantes muy grandes. Se corrige posicionando los implantes en un bolsillo alternativo y suturando los bordes mediales. Se previene manteniendo las fibras mediales del pectoral durante la implantación en el bolsillo submuscular.

Figura 7. En la segunda imagen se aprecia una sinmastia

RIESGO DE CÁNCER DE MAMA EN MUJERES PORTADORAS DE IMPLANTES MAMARIOS

La evidencia científica actual indica de forma convincente que los implantes mamarios (salinos o de silicona) no predisponen a ninguna enfermedad sistémica ni local, ni tampoco predisponen a padecer cáncer de mama.

Numerosos estudios han evaluado el riesgo de cáncer de mama en mujeres con implantes mamarios. Una cohorte de 11.676 mujeres intervenidas fue publicada por Berkel en 1992 (1), identificándose 42 casos de cáncer de mama, por debajo de lo esperado para la población general. En el 2000 Brinton et al (2) estudiaron una cohorte de 13.488 mujeres y llegaron a la conclusión de que aunque los tumores encontrados en pacientes con implantes mostraban la tendencia a presentarse en estadíos avanzados (aunque sin diferencias estadísticamente significativas), la mortalidad por cáncer de mama de mujeres con y sin implantes era similar.

DESPISTAJE Y DIAGNÓSTICO PRECOZ DE CÁNCER DE MAMA EN POBLACIÓN PORTADORA DE IMPLANTES MAMARIOS

Los implantes mamarios interfieren con la capacidad de detección mamográfica, y por tanto, podrían retrasar el diagnóstico en el caso del cáncer de mama. La proporción estimada de tejido mamario que no se valora adecuadamente por los implantes de silicona varía entre el 20 y el 80%.

Los datos publicados son conflictivos, aunque Hoshaw et al (3), en una revisión concluyeron que las mujeres con prótesis mamarias eran diagnosticadas en estadíos similares a las que no portaban implantes. Sin embargo, esta conclusión se basó en un grupo de estudios con pocos casos.

Puede ser difícil para el técnico o para el radiólogo obtener imágenes de todo el parénquima mamario, además del riesgo de rotura de la prótesis durante la realización de la mamografía.

La autopalpación mamario y la ecografía mamaria podrían ser útiles en la detección precoz del cáncer de mama en este grupo de mujeres. En casos seleccionados, se podría añadir la RNM mamaria con contraste para el screening y diagnóstico precoz si la mamografía ofrece dudas. La integridad de los implantes de silicona se estudia con RNM mamaria sin contraste.

Aunque hay varios estudios que demuestran que la mamografía es subóptima para este grupo de mujeres (4), el Instituto Nacional de Cáncer (Nacional Cancer Institute, NCI) recomienda la mamografía de despistaje realizada por técnicos y radiólogos con experiencia en este tipo de mujeres. El Colegio Americano de Radiólogos (American College of Radiology, ACR) en sus guías clínicas afirma que la mamografía es el mejor método de screening en este grupo de pacientes. El Colegio Americano de Obstetras y Ginecólogos (American College of Obstetrician and Gynecologist, ACOG) no hace mención acerca del screening en pacientes intervenidas de aumento mamario.

En conclusión, los implantes mamarios disminuyen la sensibilidad de la mamografía de despistaje pero este hecho no afecta al pronóstico del cáncer de mama en estas pacientes.

PRESENTACIÓN DEL CÁNCER DE MAMA EN MUJERES PORTADORAS DE PRÓTESIS MAMARIAS

La presentación del cáncer de mama en mujeres con prótesis de aumento mamario es con mayor frecuencia como nódulo palpable (47% vs el 35% de mujeres sin prótesis que lo presentan de esta forma) (5). El cáncer de mama diagnosticado como tumor palpable ha demostrado

tener un peor pronóstico en comparación con tumores del mismo tamaño diagnosticados mamográficamente. Sin embargo, en mujeres portadoras de prótesis mamarias no se ha demostrado que debuten en estadíos más avanzados que en mujeres no portadoras (6).

Suelen ser tumores de similar tamaño, estadío, afectación ganglionar y receptores hormonales que en mujeres sin implantes. Los autores sugirieron que estos hallazgos podrían significar que es más fácil palpar anomalías en la mama con prótesis, bien porque estas mujeres se autopalpan con mayor frecuencia, o bien porque al tener menor volumen de parénquima mamario es más fácil de sentir cualquier anomalía sobre la consistencia firme y lisa de un implante.

TRATAMIENTO QUIRÚRGICO DEL CÁNCER DE MAMA EN MUJERES PORTADORAS DE PRÓTESIS DE AUMENTO

Cirugía Conservadora

Numerosos estudios han demostrado que la cirugía conservadora del cáncer de mama asociada a radioterapia adyuvante consigue un control local y una supervivencia global similar a la mastectomía. La literatura científica sobre la cirugía conservadora en mujeres portadoras de implantes mamarios es limitada, y algunos estudios contradictorios.

No hay evidencia que sugiera que la presencia de un implante empeore la acción de la radioterapia sobre los tejidos diana (7-9), aunque muchos de los datos disponibles son de mujeres que han recibido radioterapia tras reconstrucción quirúrgica con prótesis.

Hay pocos estudios que comprueben el efecto de la radioterapia tras cirugía conservadora en mama portadora de implante previo. En menor número aún de estos estudios se refleja la supervivencia a largo plazo de estas pacientes ni la tasa de recurrencia, por tanto no es posible inferir la seguridad oncológica de la cirugía conservadora en mujeres con prótesis de aumento previas al diagnóstico de cáncer de mama. La cirugía conservadora en estos casos puede ser posible, pero dado que el volumen mamario de estas pacientes es menor, puede ser difícil conseguir márgenes libres con un adecuado resultado estético.

Karanas et al (10) publicaron un trabajo retrospectivo reflejando el manejo de 58 mujeres con cáncer de mama en presencia de implantes mamarios previos. El 52% (30 pacientes) recibieron una mastectomía con exéresis del implante, y el 48% (28 pacientes) cirugía conservadora con radioterapia adyuvante, el implante fue extraído en 4 pacientes y se dejó en 22 (en dos pacientes el manejo el implante previo fue desconocido). De las 22 pacientes que conservaron el implante, tres rehusaron la radioterapia, y el 58% de las restantes desarrollaron complicaciones: infección, encapsulamiento, dolor, mal resultado estético, erosión, ruptura del implante. En tres pacientes se requirió tratamiento quirúrgico. En un seguimiento a 28 meses, el 25% de las pacientes que recibió cirugía conservadora (siete de las 28) tuvieron recurrencia local. Finalmente, al 39% de las pacientes que recibieron cirugía conservadora (11 de 28) fue indicada una mastectomía, bien por recurrencia local o por complicaciones con los implantes.

Complicaciones Radioterapia Adyuvante y Prótesis

Hay menos dudas en cuanto al resultado estético de la radioterapia tras la reconstrucción con prótesis mamaria. Senkus-Konefka et al (11) revisaron esta cuestión, llegando a la conclusión de que el resultado estético se ve afectado, sobre todo por la aparición de contractura capsular. Las tasas de contractura capsular reportadas varían entre el 35 y el 67% (12-15) y las tasas de reintervención del 5 al 25%.

En pacientes mastectomizadas con reconstrucción inmediata con implante o expansor, se han descrito retracciones capsulares del 7 al 73%. Se ha sugerido que en las pacientes que requieran radioterapia postmastectomía se ha de retrasar la reconstrucción mamaria hasta que se complete el tratamiento radioterápico. Sin embargo, la reconstrucción diferida en la pared torácica irradiada también tiene complicaciones asociadas significativas, siendo la tasa de contractura capsular del 26 al 60% de los casos. Igualmente, la reconstrucción con tejidos autólogos tras la radioterapia ha demostrado tener una tasa de complicaciones entre el 3 y el 34% de los casos. Debido a la gran variedad y distintas formas de estimar el resultado estético, es difícil establecer comparaciones entre los estudios.

El resultado estético de la cirugía conservadora en pacientes con prótesis parece depender principalmente de cuatro factores: características técnicas del procedimiento quirúrgico, radiación global en toda la mama, radiación “en boost” en el lecho quirúrgico, y localización del implante, siendo más frecuente el encapsulamiento en prótesis subglandulares que retropectorales (11,14)

La incisión ha de ser curvilínea y centrada sobre la lesión; debe usarse una incisión separada para la disección axilar. Un centímetro de margen de tejido sano es suficiente, márgenes más amplios de forma innecesaria favorecen un peor resultado estético. La periferia del lecho quirúrgico debe ser marcada con clips de titanio para identificar la región para la radioterapia en boost postoperatoria. No se deben colocar drenajes ni aproximar el tejido. La cápsula del implante no debe ser resecada a menos que esté infiltrada por tumor.

Conclusiones Manejo Quirúrgico

La decisión en este grupo de pacientes es difícil y hay poca evidencia científica que oriente claramente qué actitud seguir.

Es posible realizar una cirugía conservadora, informando a la paciente que puede ser difícil obtener márgenes quirúrgicos libres, y que la radioterapia adyuvante puede afectar de forma muy adversa a la estética si se conserva el implante previo.

Handel et al. (12) y Karanas et al. (10) sugirieron que una buena opción podía ser cirugía conservadora asociada a exéresis del implante y mastopexia, seguida de radioterapia. Sin embargo, estos grupos no presentaron los resultados de esta cirugía, ni hay otras publicaciones que estudien este abordaje.

Otra opción podría ser mastectomía con reconstrucción diferida tras recibir la radioterapia si ésta fuera necesaria. Si la radioterapia no fuera necesaria, se podría ofrecer mastectomía con reconstrucción inmediata (Carlson et al, 13).

El tratamiento quirúrgico ha de ser individualizado y la paciente ha de tomar la decisión plenamente informada acerca de la seguridad oncológica de los tratamientos ofertados y su resultado estético. Sin embargo, el tratamiento oncológico nunca debe estar comprometido por el resultado cosmético.

ESTUDIO GANGLIONAR AXILAR EN LAS MUJERES CON CÁNCER DE MAMA PORTADORAS DE PRÓTESIS DE AUMENTO

Hasta hace unos años, una incisión axilar y/o implantes subglandulares eran un criterio de exclusión para realizar biopsia selectiva de ganglio centinela (BSGC). Sin embargo, Jakub et al (6) demostraron en 49 pacientes con implantes mamarios que la tasa de éxito de detección del ganglio centinela fue del 100%. De ellas, a 3 pacientes se les había colocado el implante vía axilar. Ninguna mujer presentó recidiva local ni a distancia tras una biopsia negativa de ganglio centinela.

En 2004, Gray et al.(16) describieron la cirugía conservadora de mama y la biopsia selectiva de ganglio centinela en 11 pacientes con cirugía de aumento con prótesis previa. Se identificó satisfactoriamente el ganglio centinela en todos los casos, con una tasa de falsos negativos del 0% (se realizó linfadenectomía axilar en 9 casos).

Hasta la fecha, la BSGC es posible en pacientes con prótesis de aumento, aunque en la actualidad aún hay datos limitados al respecto.

BIBLIOGRAFÍA

1. Berkel H., Birdsell D.C., Jenkins H. Breast augmentation: A risk factor for breast cancer? New England Journal of Medicine. 326: 164-9, 1992.
2. Brinton L.A., Lubin J.H., Burich M.C., Colton T., Brown S.L. and Hoover R.N. Breast cancer following augmentation mammaplasty (United States). Cancer Causes Control. 11: 819. 2000.
3. Hoshaw S.J., Klein P.J., Clark B.D., et al. Breast implants and cancer: causation, delayed detection, and survival. Plastic and Reconstructive Surgery. 2001; 107: 1393-407.
4. Skinner K.A., Silberman H., Dougherty W., Gamagami P., Waisman J., Sposto R., Silverstein M.J. Breast cancer after augmentation mammoplasty. Annals of Surgical Oncology, 8(2); 138-144. 2001.
5. Miglioretti D.L., Rutter C.M., Geller B.M., et al. Effect of breast Augmentation on the accuracy of mammography and cancer characteristics. JAMA. 2004; 291: 442-50.
6. Jakub J.W., Ebert M.D., Cantor A., Gardner M., Reintgen D.S., Dupont E. L.. Cox C.E., Shons A.R. Breast cancer in patients with prior augmentation: presentation, stage, and lymphatic mapping. Plastic and Reconstructive Surgery 114:1737, 2004.
7. Shedbalkar A.R., Devata A., Padanilam T. A study of effects of radiation on silicone prostheses. Plastic and Reconstructive Surgery 1980; 65:805-10.
8. Krishnan L., St George F.J., Mansfield C.M., et atl. Effect of silicone gel breast prosthesis on electron and photon dose distributions. Medical Phsysics 1983; 10: 96-9.
9. McGinley P.H., Powell W.R., Bostwick J. Dosimetry of a silicone breast prothesis. Radiology. 1980; 135:223-4.
10. Karanas Y.L., Leong DS, Da Lio A., et al. Surgical treatment of breast cancer in previously augmented patients. Plastic Reconstructive Surgery 2003; 111: 1078-83.
11. Senkus-Konefka E., Welnicka-Jaskiewicz M., Jaskiewicz J, et al. Radiotherapy for breast cancer in patients undergoing breast reconstruction or augmentation. Cancer Treatments Review 2004; 30: 671-82.
12. Handel N., Lewinsky B., Jensen J.A., et al. Breast conservation therapy alter augmentation mammaplasty: is it appropiate? Plastic Reconstructive Surgery 1996; 98: 1216-24.
13. Carlson G.W., Moore B., Thornton J.F., et al. Breast cancer after augmentation mammaplasty: treatment by skin-sparing mastectomy and immediate reconstruction. Plastic Reconstructive Surgery 2001; 107: 687-92.
14. Ryu J., Yahalom J., Shank B., Chaglassian T.A., McCormick B. Radiation therapy after breast augmentation or reconstruction in early or recurrent breast cancer. Cancer 1990; 66: 844-7.
15. Papillon J. Pros and cons of subpectoral implantation. Clinical Plastic Surgery 1976; 3:321-7.
16. Gray R.J., Forstner-Barthell A.W., Pockaj B.A. et al. Breast conserving therapy and sentinel node biopsy are feasible in cancer patients with previous implant breast augmentation. American Journal Surgery 2004; 188: 122-5.

Revisión

La histerectomía desde la perspectiva de la medicina basada en la evidencia

Overview of histerectomy from evidence-based medicine

Hijona Elósegui J. J.[I], Carballo García A.[II], Presa Lorite J. C.[I], Artiles Morales M.[II], Torres Martí J. M.[I]

[I] Complejo Hospitalario de Jaén. Jaén
[II] Hospital San agustín, Linares. Jaén

RESUMEN

La histerectomía es la cirugía ginecológica más frecuentemente practicada en el mundo y la segunda intervención quirúrgica en general, después de la cesárea.

Eficaz en el tratamiento de diversas patologías benignas y malignas de útero y anejos, su abordaje quirúrgico clásicamente ha sido realizado por vía abdominal (laparotómica) y por vagina. Sin embargo, desde mediados de la década de los 80 del pasado siglo ha surgido el planteamiento de una nueva vía de abordaje, la perlaparoscópica, que ha ido ganando predicamento en los últimos años sin que de ello se haya derivado una claro consenso paralelo acerca de su elegibilidad respecto a las opciones tradicionales de abordaje.

El objetivo de esta revisión fue evaluar, desde la perspectiva de la mejor evidencia científica actualmente disponible, los distintos tipos abordaje quirúrgico de la histerectomía: abdominal (HA), vaginal (HV), laparoscópica (HL) o vaginal asistida por laparoscópia (HVAL), comparándolas entre sí y revisando los principales aspectos técnicos del procedimiento, para resaltar aquellos que poseen un especial interés para la práctica quirúrgica diaria.

PALABRAS CLAVE

Histerectomía. Laparoscopia. Laparotomía. Vaginal. Vaginal asistida por laparoscopia

CORRESPONDENCIA:

Dr. Jesús Joaquín Hijona Elósegui
Servicio de Ginecología y Obstetricia
Complejo Hospitalario de Jaén
Paseo de España 52, P2, 2ºI. 23009. Jaén
E-mail: jesushijona@gmail.com

ABSTRACT

Hysterectomy is the most common gynecological surgery practiced in the world and the second general surgery, after caesarean section.

Effective in treatment of various benign and malignant diseases of pelvic area, its surgical approach has traditionally been performed through abdomen (laparotomy) and vagina. However since the mid-80s of last century, a new surgical approach, laparoscopic, has emerged. Its prestige has become progressively greater in recent years but parallel consensus regarding its eligibility over traditional boarding options has not been developed.

The objective of this review was to assess, from the perspective of the best scientific evidence currently available, the different types of surgical approach to hysterectomy: abdominal (HA), vaginal (VH), laparoscopic (HL) or laparoscopic assisted vaginal (LAVH) to compare them and review the main aspects of the procedure, describing those who have a special interest in daily surgical practice.

KEY WORDS

Histerectomy. Laparoscopy. Laparotomy. Vaginal. Laparoscopic assited vaginal

ANTECEDENTES Y GENERALIDADES

La histerectomía, término etimológicamente derivado del griego "hystera" (útero) y "ektone" (incisión), es la técnica quirúrgica orientada a la extirpación del útero. Es la cirugía ginecológica más frecuentemente practicada en el mundo y la segunda intervención quirúrgica en general, después de la cesárea (1,2).

Como anécdota histórica, se atribuye la realización de dicho procedimiento por primera vez a Kimball, en el año 1855(3).

La mayoría de las histerectomías (más del 90%) se practican por patologías benignas, siendo las indicaciones más comunes: leiomiomatosis, hemorragia uterina anormal, dolor pélvico crónico, prolapso genital y endometriosis (4).

La histerectomía es un tratamiento eficaz para ciertas patologías benignas de útero:

- Fibromas sintomáticos por menorragia o compresión (nivel de evidencia IA).
- Hiperplasia endometrial con atipia (IA).
- Endometriosis (IB).
- Neoplasia Cervical Intraepitelial (IB).
- Relajación pélvica (IIB).
- Dismenorrea (IIC).
- Sangrados uterinos anormales (III-B).

También es eficaz en ciertas patologías malignas como carcinomas localizados de cérvix, ovario y trompa (IA), abscesos tubo-ováricos complicados que no responden a antibioterapia (IC) y en situaciones agudas graves como la hemorragia posparto (IIB), y menorragias agudas refractarias al tratamiento farmacológico (IIC). Otra indicación menos frecuente para histerectomía es la profilaxis del cáncer heredofamiliar (III-C) (4).

Aunque tradicionalmente la histerectomía ha sido considerada una cirugía mutilante con importantes secuelas para la paciente que la "padece", la evidencia científica actualmente disponible al respecto muestra que, total o subtotal, la histerectomía no sólo no ensombrece la calidad de vida, sino que y muy al contrario consigue aumentarla, ejerciendo incluso importantes efectos psicológicos beneficiosos (5 y 6).

La autopercepción de bienestar en las pacientes sometidas a histerectomía por un motivo no oncológico es en general alta. En cualquier caso, es fundamental para ello realizar un adecuado asesoramiento prequirúrgico. Sobre este particular, conviene señalar que la cirugía laparoscópica permite mejorar la calidad de vida percibida (incluyendo factores sexuales y urinarios), respecto de la cirugía abdominal abierta (7).

Otro aspecto de extraordinario interés en el manejo de las pacientes histerectomizadas es el adecuado diagnóstico y tratamiento de la ansiedad preoperatoria, en tanto que éste puede condicionar el grado e intensidad del dolor postoperatorio (8).

OBJETIVO

El objetivo de esta revisión fue evaluar, desde la perspectiva de la mejor evidencia científica actualmente disponible, los distintos tipos abordaje quirúrgico de la histerectomía: abdominal (HA), vaginal (HV), laparoscópica (HL) o vaginal asistida por laparoscópia (HVAL), comparándolas entre sí y revisando los principales aspectos técnicos del procedimiento, reseñando aquellos que poseen un especial interés para la práctica quirúrgica.

MATERIAL Y MÉTODOS

Se realizaron búsquedas en el Registro Central del Grupo Cochrane (*The Cochrane Library*), MEDLINE, EMBASE, Biological Abstracts, the National Research Register, y en listas de citas relevantes.

Como criterios de selección sólo se incluyeron ensayos controlados aleatorizados que comparaban un abordaje quirúrgico de la histerectomía con otro y revisiones bibliográficas sistemáticas y metaanálisis al respecto.

RESULTADOS

Vías de abordaje quirúrgico

El abordaje quirúrgico de la histerectomía puede ser realizado por vía abdominal o vaginal; aunque la abdominal acapara actualmente casi el 75% de las indicaciones (9), la histerectomía vaginal es ampliamente reconocida por su menor morbilidad y mayor precocidad en la recuperación postquirúrgica respecto de la histerectomía abdominal.

Desde mediados de la década de los 80 del pasado siglo, y derivado esencialmente de los progresos técnicos que experimentó la tecnología aplicada al campo de la medicina, surgió el planteamiento de una nueva vía de abordaje para la histerectomía, la perlaparoscópica, que ha ido ganando predicamento en los últimos años (10,11). El procedimiento quirúrgico combinado de histerectomía y laparoscopia fue propuesto por Mettler y Semm (12) en 1984, aunque el primero en realizar una histerectomía total por laparoscopia fue Reich, en 1989 (13).

La histerectomía vaginal asistida por laparoscopia (HVAL) es aquel procedimiento quirúrgico que inicia un abordaje abdominal laparoscópico para la extirpación del útero, practicando la ligadura de los vasos uterinos y la final extracción de la pieza quirúrgica por vía vaginal (21). Aunque la descripción del procedimiento es muy precisa, no existe aún hoy un consenso universal sobre sus indicaciones. Summitt (2) considera que las indicaciones actuales para la HVAL son intuitivas, mientras que la ACOG establece como base para la indicación la "ayuda para la realización de una histerectomía vaginal en aquellas circunstancias en las que la vía abdominal pudiera estar indicada desde otros puntos de vista" (14).

Cuando la ligadura de las arterias uterinas se realiza por vía laparoscópica, el procedimiento es denominado histerectomía laparoscópica (9). Las maniobras posteriores pueden ser realizadas indiferentemente por vía laparoscópica o vaginal, con extracción del útero por vía laparoscópica tras su morcelación o bien por vía vaginal en una única pieza.

Existen varias modalidades de histerectomía laparoscópica. Destacan por su notoriedad y buenos resultados clínicos la supracervical intrafascial de Semm (15,16) y la total de la escuela francesa de Clermont Ferrand, entre muchas otras (17).

La indicación de histerectomía y su vía de abordaje: vaginal, abdominal, laparoscópica o vaginal asistida por laparoscopia (y dentro de ellas total, supracervical, con o sin anexectomía) debiera ser realizada en función de la indicación, las características de la paciente y sus preferencias (4,18,19,20,21). Por otra parte, la aplicación de guías de actuación en los procesos ginecológicos más frecuentes ha demostrado ser una útil herramienta en la erradicación de la amplia variabilidad existente en las indicaciones quirúrgicas durante la práctica clínica diaria (21).

En general, existe un importante consenso derivado de la evidencia científica para considerar la vía vaginal de un modo preferente a la abdominal, debido a una mayor precocidad en el retorno a la actividad normal de la paciente, a la menor tasa de infecciones y procesos febriles y a la menor estancia hospitalaria asociada (18,19,20,21).

Cuando la vía vaginal no es posible, la histerectomía laparoscópica puede permitir evitar una laparotomía y con ello acelerar la recuperación a la actividad cotidiana respecto de la cirugía abierta. Otros beneficios de la laparoscopia son el menor sangrado intraoperatorio, la menor estancia hospitalaria y una menor tasa de infecciones de la herida quirúrgica y la pared abdominal; aun a riesgo de un aumento en la tasa de lesiones urológicas (vesicoureterales) y una mayor duración del procedimiento quirúrgico (18,19, 20, 21).

Los beneficios de la HVAL respecto a la histerectomía total laparoscópica pueden resumirse en una menor tasa de episodios febriles e infecciosos, así como un menor tiempo quirúrgico (18,19,20,21,22).

No se encuentran beneficios en la histerectomía laparoscópica respecto de la histerectomía vaginal, sino que por el contrario con la primera aumentan el tiempo quirúrgico, así como el sangrado (19,20,21,22).

El ensayo EVALUATE, desarrollado con 43 cirujanos de 28 centros diferentes y orientado a evaluar los resultados intra y postoperatorios de las tres vías de abordaje quirúrgico de la histerectomía, encontró que la vía laparoscópica se asociaba significativamente con unas mayores tasas de complicaciones graves intraoperatorias y un mayor tiempo quirúrgico que la histerectomía laparotómica. Aun así el dolor posquirúrgico es menor, la recuperación más rápida y la calidad de vida a corto plazo mayor (23).

Reforzando los datos antes expuestos, una rigurosa revisión de 27 ensayos con 3.643 pacientes mostró que la recuperación de las histerectomizadas por vía vaginal resultó significativamente más rápida que la de aquellas sometidas a histerectomía por vía abdominal. Igual ocurrió con la comparativa histerectomía laparoscópica versus histerectomía abdominal, que resultó más favorable para la primera. Sin embargo, no hubo diferencias en la comparativa entre la vía vaginal y laparoscópica (24).

El principal inconveniente de la cirugía laparoscópica es la mayor tasa de lesiones urinarias respecto a la vía abierta, algo que no ocurre para las lesiones intestinales (24).

De todo lo anterior podemos concluir que la vía vaginal es siempre preferible a la abdominal y la laparoscópica a la laparotómica, aun asumiendo un mayor riesgo de lesión urológica. (24).

La tasa de complicaciones urológicas es muy variable entre series, oscilando entre el 0,4 y el 4%. Las lesiones de la cúpula vesical son más frecuentes en la vía laparoscópica que en la laparotómica (2% frente al 0,8%). Sin embargo, existen pocas diferencias entre la vía vaginal y la laparoscópica (1,6 frente al 1,2%). Las lesiones ureterales ocurren con una frecuencia del 1,2% en la vía laparoscópica y del 0,2% en el procedimiento laparotómico; y muy raramente en el abodaje vaginal (25,26).

A pesar de los evidentes beneficios clínicos de la vía laparoscópica respecto de la abierta, uno de los aspectos más controvertidos en su aplicación es el elevado coste asociado al uso de material quirúrgico. El perfil de coste–efectividad depende de si el material es reutilizable o no, pero en lo que respecta a su comparativa frente a la vía vaginal, dicho cociente resulta claramente desfavorable (23).

Algunas consideraciones técnicas de interés para la práctica quirúrgica

Colporrafia

No cerrar la cúpula vaginal tras una histerectomía (sea ésta abdominal o vaginal) es tan seguro como cerrarla. Aun así, cuando se decida realizar un cierre de la misma debemos tener en consideración que por el momento ninguna técnica ha demostrado ser superior a las demás (27).

La incidencia de dehiscencia de cúpula vaginal es mayor en la cirugía laparoscópica que en la cirugía abdominal y vaginal: 1,14% frente 0,10% y 0,14% respectivamente, con unas Odds Ratio respectivas de 11,5 y 0,3. Además, las dehiscencias tras cirugía laparoscópica son más precoces (28).

Una reciente revisión sistemática ha encontrado que la colporrafia transvaginal tras una histerectomía total laparoscópica se asocia con una reducción de entre 3 y 9 veces el riesgo de dehiscencia de cúpula vaginal, en relación con la sutura laparoscópica y robótica (29).

Cierre peritoneal

Análogamente a lo que ocurre con la cúpula vaginal, no cerrar el peritoneo después de una histerectomía (abdominal o vaginal) es también una práctica segura (27).

Cierre de pared abdominal

En lo que se refiere al cierre primario de pared abdominal tras la realización de una histerectomía abdominal laparotómica, no existen diferencias entre la sutura continua y la entrecortada en términos de dehiscencia o infección de la herida. En las laparotomías medias es posible cerrar la fascia de Camper y usar drenajes o cerrar sólo la piel (27).

La tasa total de complicación de la herida quirúrgica después de una cirugía laparoscópica es menor cuando se realiza una sutura transcutánea que cuando se practica una sutura intradérmica. Por otra parte, Las tiras adhesivas son una buena opción para el cierre de la piel cuando las incisiones son pequeñas (27).

Adherencias posquirúrgicas

En lo que a la prevención de adherencias posquirúrgicas se refiere, las vías laparoscópica y vaginal son preferibles a la abdominal laparotómica (30).

Profilaxis antibiótica

El hecho de que usar antibióticos sistémicos para prevenir infecciones es útil tanto en la histerectomía vaginal como en la abdominal es conocido desde hace ya décadas (33).

En la profilaxis antibiótica de la histerectomía las dosis múltiples de antibiótico no han demostrado ser mejores que una dosis única. Ni las cefalosporinas de tercera generación mejores que las de primera (34). Por ello las recomendaciones actualmente vigentes al respecto aconsejan administrar una sola dosis intravenosa preoperatoria de cefalosporinas de primera (cefazolina) o segunda generación (cefoxitina), al ser las opciones más coste-efectivas (35).

Sin embargo, el uso de antisépticos vaginales en las horas o días previos a la cirugía no ha demostrado ser útil, por lo que la simple aplicación de un gel vaginal de povidona yodada antes de proceder a la histerectomía parece profilaxis suficiente (36).

Profilaxis antitrombótica

De modo análogo a lo que ocurre con la profilaxis antibiótica, se aconseja la profilaxis antitrombótica universal a todas las pacientes que van a ser sometidas a histerectomía (37), sea cual sea el tipo y vía de abordaje empleados.

Sin embargo, existe una importante controversia acerca del momento “ideal” para iniciar el tratamiento heparínico. Frente al evidente beneficio de evitar un tromboembolismo se posiciona el teórico riesgo hemorrágico asociado al uso de una terapia antitrombótica previamente al momento de la agresión quirúrgica. Aunque la mayoría de guías de práctica clínica recomiendan su administración previa a la cirugía en aras de prevenir un aumento de riesgo embólico, merece la pena reseñar el estudio de cohortes danés llevado a cabo por Hansen y colaboradores (38), quienes con un grupo de estudio de casi 10.000 mujeres sometidas a histerectomía por procesos patológicos benignos ha encontrado un menor riesgo hemorrágico, sin aparente aumento de riesgo trombótico, cuando la administración de heparina se realiza postoperatoriamente.

Alimentación precoz postquirúrgica

Respecto del postoperatorio de las pacientes histerectomizadas, existe evidencia suficiente como para recomendar la instauración de un régimen de tolerancia precoz a alimentos o líquidos antes de las 24 horas de la cirugía. Dicha práctica es segura, aunque se asocie a un aumento en la frecuencia de náuseas. Además, ha demostrado disminuir la estancia hospitalaria (39).

Implicaciones del procedimiento sobre el suelo pélvico

Uno de los aspectos más controvertidos en relación con la histerectomía es la posible implicación del procedimiento en la posterior aparición de disfunciones anatomofuncionales del suelo pélvico. Motivo frecuente de discusión en los múltiples foros ginecológicos al respecto, por el momento no existe evidencia que sustente el hecho de que la histerectomía simple (abdominal ni vaginal) afecten a la función vesical, intestinal ni sexual. Más aún, no existe evidencia de que la conservación del cérvix confiera ventajas respecto a su amputación. No ocurre así con la histerectomía radical, donde sí cabe la posibilidad de encontrar un cierto grado de disfunción en el suelo pélvico (40,41).

Una revisión sistemática de Brown y colaboradores (42), así como un posterior metaanálisis publicado en 2002 por Van der Vaart (43) sugirieron un aumento en el riesgo de incontinencia urinaria post histerectomía en pacientes con una edad superior a los 60 años. Posteriores trabajos con un excelente diseño y alto valor académico no han podido confirmar estos hallazgos.

En el momento actual no existe evidencia de que haya diferencias en las tasas de incontinencia urinaria, ni en la de trastornos en el muñón quirúrgico en función de que la histerectomía sea total o supracervical, siempre que el proceso etiológico sea de naturaleza benigna (44,45).

Según Lethaby y colaboradores (46), en los procesos ginecológicos benignos subsidiarios de tratamiento quirúrgico la realización de una histerectomía subtotal no ofrece ventajas en términos de función sexual, urinaria ni intestinal, en comparación con la histerectomía total abdominal. Lo que sí resulta más ventajoso es el tiempo quirúrgico, la pérdida sanguínea intraoperatoria y la tasa de fiebre (que resultan menores en la subtotal que en la total).

Papel de la laparoscopia en la cirugía oncológica ginecológica.

Aparte de su evidente aplicabilidad en los procesos quirúrgicos ginecológicos de naturaleza benigna, en el momento actual existen ya guías de práctica clínica (47) que aconsejan el uso de la cirugía laparoscópica en los estadios iniciales de los procesos uterinos de naturaleza maligna, principalmente en las neoplasia de endometrio. Incluso hay autores que la consideran el gold standard en la cirugía oncológica de endometrio (48,50).

Recientes revisiones y estudios multicéntricos aseguran su viabilidad, seguridad y eficacia, con unas tasas de recurrencia de enfermedad y complicaciones intra y postoperatorias similares a las de la cirugía convencional laparotómica (49). La única desventaja achacable a la vía laparoscópica es el mayor tiempo quirúrgico asociado al procedimiento, aparte de las dificultades inherentes al aprendizaje y capacitación del personal encargado de ejecutar la técnica. Además, faltan aún estudios de coste efectividad para tratar de determinar si su generalización es asumible.

Aun así existen ya indicios de que en el cáncer endometrial de fase temprana la histerectomía total laparoscópica es coste efectiva comparada con la histerectomía abdominal total, gracias a su menor tasa de complicaciones mayores.

El papel de la laparoscopia en la oncología ginecológica es sin duda previsiblemente creciente, siempre que se seleccione adecuadamente a la población susceptible de beneficiarse de ella y se inicien ensayos prospectivos multicéntricos de largo seguimiento para aclarar su utilidad (51).

Papel de la cirugía robótica.

La asistencia robótica durante el procedimiento quirúrgico podría mejorar la tasa de pacientes candidatos a beneficiarse de una cirugía mínimamente invasiva, con unos resultados perioperatorios similares a las técnicas actuales. Aun así, la accesibilidad y el coste de tal acción permanecen en controversia (52).

Por el momento la histerectomía laparoscópica tradicional y la histerectomía con asistencia robótica están aportando resultados similares (el tiempo quirúrgico parece menor con la clásica). Lo que sí es evidente es que la robótica es más cara y que son necesarios más ensayos clínicos y de coste efectividad para aclarar su verdadero papel en el campo de la cirugía ginecología (53).

BIBLIOGRAFÍA

1. Bachmann GA. Hysterectomy: a critical review. J Reprod Med. 1990;35:839-862.
2. Summitt RL. Laparoscopic-assisted vaginal hysterectomy: a review of usefulness and outcomes. Clin Obstet Gynecol. 2000;43:584-593.
3. Razetti L. Las histerectomías. En: "Cirugía". Tomo IV de Obras Completas. Edición del Ministerio de Salud y Asistencia Social. Caracas: Tip Vargas;1965.p.113-142.
4. Lefebvre G, Allaire C, Jeffrey J, Vilos G, Arneja J et al. Hysterectomy. Clinical Practice Gynaecology Committee and Executive Committeee and Council, Society of Obstetricians and Gynaecologists of Canada. Obstet Gynaecol Can. 2002 Jan;24:37-61; quiz 74-6. SOGC clinical guidelines.
5. Thakar R, Ayers S, Georgakapolou A, Clarkson P, Stanton S, Manyonda I. Hysterectomy improves quality of life and decreases psychiatric symptoms: a prospective and randomised comparison of total versus subtotal hysterectomy. BJOG. 2004;111:1115-20.
6. Lambden MP, Bellamy G, Ogburn-Russell L,Preece CK, Moore S et al. Women's sense of well-being before and after hysterectomy. Obstet Gynecol Neonatal Nurs. 1997;26:540-8.
7. Korolija D, Sauerland S, Wood-Dauphinée S, Abbou CC, Eypasch E, et al. Evaluation of quality of life after laparoscopic surgery: evidence-based guidelines of the European Association for Endoscopic Surgery. Surg Endosc. 2004;18:879-97.
8. Kain ZN, SevarinoF, Alexander GM, PincusS, Mayes LC. Preoperative anxiety and postoperative pain in women undergoing hysterectomy. A repeated-measuresdesign. Psychosom Res. 2000 Dec;49(6):417-22.
9. Reich H. Laparoscopic hysterectomy. Surgical Laparosc Endosc. 1992;2:85-88.
10. Nezhat C, SieglerA,Neshat F, Nezhat C, Seidman D, Luciano A, editores. Operative gynecologic laparoscopy : NuevaYork: McGrawHill; 2000.
11. Isaacson K. New developments in radiofrecuency technology for laparoscopic surgery. Contemp Ob/Gyn 2002;47:26-43.
12. Mettler L, Semm K. Subtotal versus total laparoscopic hysterectomy. Acta Obstet Gynecol Scand. 1997;164:88-93.
13. Reich H, DeCaprio J, Mc Glynn F. Laparoscopic hysterectomy. J Gynecol Surg. 1989;5:213-216.
14. American College Obstetrics and Gynecology (ACOG) criteria set. Laparoscopically assisted vaginal hysterectomy. Int J Gynecol Obstet. 1996;53:91-92.
15. Semm K. Hysterectomy via laparotomy or pelviscopy: A new CISH method without colpotomy. Geburtshilfe Frauenheilkd. 1991;51:996-972.
16. Mettler L, Semm K, Lehmann-Willenbrock L. Comparative evaluation of classical intrafascial-supracervical hysterectomy (CISH) with transuterine mucosal resection as performed by pelviscopy and laparotomy-our first 200 cases. Surg Endosc. 1995;9:418-427.
17. Scasso JC. Introducción a la cirugía endoscópica ginecológica. Montevideo: Ediciones de la Plaza; 2002.
18. Nieboer TE, Johnson N, Lethaby A, Tavender E, Curr E, et al. Surgical approach to hysterectomy for benign gynaecological disease.Cochrane Database Syst Rev. 2009;8:CD003677.
19. Reich H. Total laparoscopic hysterectomy: indications, techniques and outcomes. Curr Opin Obstet Gynecol. 2007;19:337-44.
20. Johnson N, Barlow D, Lethaby A, Tavender E, Curr E, et al. Surgical approach to hysterectomy for benign gynaecological disease. Cochrane Database Syst Rev. 2006;19:CD003677.
21. Kovac SR, Barhan S, Lister M, Tucker L, Bishop M, et al. Guidelines for the selection of the route of hysterectomy: application in a resident clinic population.Am J Obstet Gynecol. 2002;187(6):1521-7.
22. Yi YX, Zhang W, Zhou Q, Guo WR, Su Y. Laparoscopic-assisted vaginal hysterectomy vs abdominal hysterectomy for benign disease: a meta-analysis of randomized controlled trials. Eur J Obstet Gynecol Reprod Biol. 2011;159(1):1-18.
23. Garry R, Fountain J, Brown J, Manca A, Mason S, et al. EVALUATE hysterectomy trial: a multicentre randomised trial comparing abdominal, vaginal and laparoscopic methods of hysterectomy. Health Technol Assess. 2004 Jun;8(26):1-154.
24. Johnson N, Barlow D, Lethaby A, Tavender E, Curr L, et al. Methods of hysterectomy: systematic review and meta-analysis of randomised controlled trials. BMJ 2005;330:1478.
25. Cipullo L, Cassese S, Fasolino L, Fasolino A. Laparoscopic hysterectomy and urological lesions: risk analysis based on current literature and preventive strategies. Minerva Ginecol. 2008;60:331-7.
26. Gilmour DT, Das S, Flowerdew G. Rates of urinary tract injury from gynecologic surgery and the role of intraoperative cystoscopy. Obstet Gynecol. 2006 Jun;107(6):1366-72.
27. Boesch CE, Umek W. Effects of wound closure on wound healing in gynecologic surgery: a systematic literature review. J Reprod Med. 2009 Mar;54(3):139-44.
28. Agdi M, Al-Ghafri W, Antolin R, Arrington J, O'Kelley K, Thomson AJ, Tulandi T. Vaginal vault dehiscence after hysterectomy. J Minim Invasive Gynecol. 2009;16:313-7.
29. Uccella S, Ghezzi F, Mariani A, Cromi A, Bogani G, Serati M, Bolis P. Vaginal cuff closure after minimally invasive hysterectomy: our experience and systematic review of the literature Am J Obstet Gynecol. 2011;205:119.
30. Robertson D, Lefebvre G, Leyland N, Wolfman W, Allaire C, et al. Society of Obstetricians and Gynaecologists of Canada. Adhesion prevention in gynaecological surgery. J Obstet Gynaecol Can. 2010;32(6):598-608.
31. Macario A, Dexter F, Sypal J, Cosgriff N, Heniford BT. Operative time and other outcomes of the electrothermal bipolar vessel sealing system (LigaSure) versus other methods for surgical hemostasis: a meta-analysis. Surg Innov. 2008;15(4):284-91.
32. Kroft J, Selk A. Energy-based vessel sealing in vaginal hysterectomy: a systematic review and meta-analysis. Obstet Gynecol. 2011;118 (5):1127-36.
33. Chodak GW, Plaut ME. Use of systemic antibiotics for prophylaxis in surgery: a critical review. Arch Surg. 1977 Mar;112(3):326-34.
34. Costa RJ, Krauss-Silva L. Systematic review and meta-analysis of antibiotic prophylaxis in abdominal hysterectomy. Cad Saude Publica. 2004;20:175-89.
35. Tanos V, Rojansky N. Prophylactic antibiotics in abdominal hysterectomy. J Am Coll Surg. 1994;179:593-600.
36. Eason EL. Vaginal antisepsis for hysterectomy: a review of the literature. Dermatology. 1997;195:53-6.
37. Wagner KL, Kaiser M, Korte W, Etzel F. Prevention of thromboembolism with heparin in gynecological and obstetric surgery. Fortschr Med 1977;95(39):2403-6.

38. Hansen CT, Kehlet H, Møller C, Mørch L, Utzon J, Ottesen B. Timing of heparin prophylaxis and bleeding complications in hysterectomy a nationwide prospective cohort study of 9,949 Danish women. Acta Obstet Gynecol Scand. 2008;87:1039-47.
39. Charoenkwan K, Phillipson G, Vutyavanich T. Early versus delayed (traditional) oral fluids and food for reducing complications after major abdominal gynaecologic surgery. Cochrane Database Syst Rev. 2007 Oct 17;(4):CD004508.
40. Thakar R, Sultan AH. Hysterectomy and pelvic organ dysfunction. Best Pract Res Clin Obstet Gynaecol. 2005 Jun;19:403-18.
41. Farrell SA, Kieser K. Sexuality after hysterectomy. Obstet Gynecol. 2000;95:1045-51.
42. Brown JS, Sawaya G, Thom DH, Grady D. Hysterectomy and urinary incontinence: a systematic review.Lancet. 2000 ;356:535-9.
43. Van der Vaart CH, van der Bom JG, de Leeuw JR, Roovers JP, Heintz AP. The contribution of hysterectomy to the occurrence of urge and stress urinary incontinence symptoms. BJOG. 2002 Feb;109(2):149-54.
44. Gimbel H. Total or subtotal hysterectomy for benign uterine diseases? A meta-analysis. Acta Obstet Gynecol Scand. 2007;86:133-44.
45. Robert M, Soraisham A, Sauve R. Postoperative urinary incontinence after total abdominal hysterectomy or supracervical hysterectomy: a metaanalysis. Am J Obstet Gynecol. 2008;198:264.
46. Lethaby A, Ivanova V, Johnson NP. Total versus subtotal hysterectomy for benign gynaecological conditions. Cochrane Database Syst Rev. 2006 Apr 19;(2):CD004993.
47. Querleu D, Planchamp F, Narducci F, Morice P, Joly F, Genestie C, et al. Clinical practice guidelines for the management of patients with endometrial cancer in France: recommendations of the Institut National du Cancer and the Société Française d'Oncologie Gynécologique. Int J Gynecol Cancer. 201;21:945-50.
48. Leblanc E, Samouelian V, Boulanger L, Narducci F. Are there still contra-indications to laparoscopic treatment of endometrial carcinoma?. Gynecol Obstet Fertil. 2010;38:119-25.
49. Tinelli R, Malzoni M, Cicinelli E, Fiaccavento A, Zaccoletti R. Is early stage endometrial cancer safely treated by laparoscopy? Complications of a multicenter study and review of recent literature. Surg Oncol. 2011;20:80-7.
50. Bijen CB, Vermeulen KM, Mourits MJ, Arts HJ, Ter Brugge HG, et al. Cost effectiveness of laparoscopy versus laparotomy in early stage endometrial cancer: a randomised trial. Gynecol Oncol. 2011;121:76-82.
51. Imesch P, Dedes K, Fink D. Laparoscopic approach in endometrial cancer: current data and evidence. Gynakol Geburtshilfliche Rundsch. 2009;49(3):111-6.
52. Payne TN, Pitter MC.Robotic-assisted surgery for the community gynecologist: can it be adopted?. Clin Obstet Gynecol. 2011;54:391-411.
53. Sarlos D, Kots L, Stevanovic N, Schaer G. Robotic hysterectomy versus conventional laparoscopic hysterectomy: outcome and cost analyses of a matched case-control study. Eur J Obstet Gynecol Reprod Biol. 2010;150:92-6.

Caso Clínico

Fibromatosis pelviperineal. Posibilidades de tratamiento actual

Pelviperineal fibromatosis. Current therapeutic options

Ovejero V.[I], Martín L.[II], Villalba J.[III], Ingelmo A.[I], Bajo-Arenas J.M.[III]

[I] Servicio de Cirugía General y Aparato Digestivo
[II] Servicio de Radiología
[III] Servicio de Ginecología y Obstetricia

Hospital Sierrallana de Torrelavega. Cantabria

RESUMEN

La fibromatosis pélvica es una enfermedad proliferativa infrecuente del tejido conectivo. Presenta un crecimiento infiltrativo local pero no tiende a metastatizar.

Suele asociarse a mujeres jóvenes en edad reproductiva y clínicamente es considerada hormonalmente sensible.

La resonancia magnética representa su principal estudio diagnóstico resultando también muy útil en la evaluación de recurrencias locales.

Su tratamiento de elección es la resección quirúrgica radical, siendo frecuente la recurrencia cuando ésta es incompleta. El tratamiento sistémico basado en terapia hormonal y esteroides o antiinflamatorios no esteroideos debería considerarse como coadyuvante a la cirugía por su sobreexpresión de receptores estrogénicos. La quimioterapia se reservará para controlar la sintomatología de tumores inoperables de comportamiento agresivo cuando fracasan otros tratamientos sistémicos.

La indicación de radioterapia se encuentra restringida a recurrencias irresecables sintomáticas por su alto riesgo de morbilidad asociada.

Presentamos a una mujer en tratamiento anticonceptivo que fue diagnosticada de una tumoración glútea y sometida a resección quirúrgica de la misma mediante un abordaje combinado abdominal y perineal, con el objeto de realizar una revisión del tratamiento actual de la enfermedad.

PALABRAS CLAVE

Fibromatosis. Pelvis. Mujer. Tratamiento

CORRESPONDENCIA:

Dr. Víctor Jacinto Ovejero Gómez;
Servicio de Cirugía General y Aparato Digestivo
Hospital Sierrallana de Torrelavega
Barrio de Ganzo, s/n (39300) Torrelavega. Cantabria
Teléfono: 942 84 74 00
E-mail: vovejerohcas@msn.com

SUMMARY

Pelvis fibromatosis is an uncommon proliferative disease of the connective tissue. This tumour has a local infiltrative growth although tend not to metastasise.

It is usually associated to young females in reproductive age. Clinically this illness could be considered hormonally sensitive.

RMI is diagnostic choice and useful to evaluate a local recurrence.

Its main therapy is radical surgical resection. Recurrence is common after incomplete excision. Systemic treatment (hormonal therapy and non steroidal/steroidal treatment) should be taken into account as surgical coadjuvant in tumours with expression of estrogen receptor. Chemotherapy could be used in aggressive inoperable forms, when this treatment has failed, to control symptomatic tumours.

Radiotherapy is indicated in restricted cases with symptomatic unresectable recurrence due to a high risk of morbility.

We describe a female using contraceptives diagnosed to have a gluteal mass who was excised through a combined abdominal and perineal approach in order to review current therapy of this disease.

KEY WORDS

Fibromatosis. Pelvis. Female. Treatment

INTRODUCCIÓN

El tumor desmoide se caracteriza por una proliferación de fibroblastos, que determina el concepto de fibromatosis, con un comportamiento localmente agresivo (1) por su carácter infiltrante aunque de crecimiento lento y sin signos histológicos de malignidad ni metástasis distantes.

Su similitud con otras lesiones de la misma localización puede exigir una biopsia que facilite el diagnóstico diferencial preoperatorio. Se divide en varios grupos atendiendo a su ubicación (2): extrabdominal, intrabdominal, parietoabdominal, retroperitoneal y múltiple con o sin asociación a síndromes neoplásicos familiares.

Presenta predilección femenina [2-5:1]. La localización pélvica resulta muy infrecuente habiéndose descrito detalladamente muy pocos casos en la literatura. Su semiología más frecuente suele ser el dolor y síntomas compresivos pero existen casos asintomáticos.

Sus condiciones locales de expansión pueden dificultar una resección con márgenes libres planteándose el valor pronóstico de un tratamiento quirúrgico insuficiente y la utilidad de otros tratamientos complementarios.

CASO CLÍNICO

Mujer de 42 años con antecedentes de tabaquismo, enolismo moderado y tratamiento anovulatorio que consultó con carácter ambulatorio por una tumoración glútea izquierda indolora de tres meses de evolución.

En el examen físico se apreció una lesión de consistencia blanda y fija al plano profundo en la localización descrita. El tacto rectal y anuscopia resultaron normales y un estudio analítico resultó inespecífico.

Se realizó una T.A.C. abdominopélvica que se informó de tumoración de 870 x 722 milímetros de densidad sólida y origen pélvico en situación posterolateral izquierda con respecto a la vejiga urinaria desplazando a su diestra al segmento rectosigma en su descenso y alcanzando la raíz del muslo izquierdo.

El diagnóstico se completó con resonancia magnética pélvica (fig.1) que visualizó una lesión sólida en la grasa isquioanal izquierda, desplazando el músculo infraelevador del ano e introduciéndose en la pelvis menor; de probable origen miogénico por su intensidad de señal.

La paciente fue propuesta para cirugía electiva con diagnóstico preoperatorio de leiomioma/rabdomioma. Se practicó un abordaje combinado abdominoperineal para resección de una tumoración en reloj de arena y apariencia bien delimitada (fig. 2).

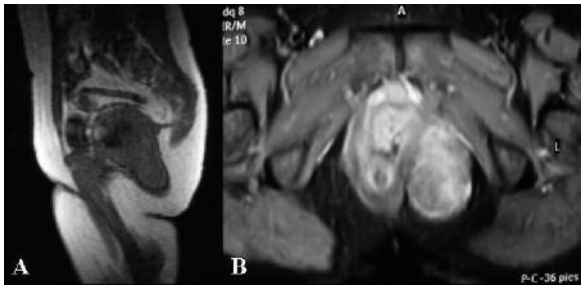

Figura 1. Resonancia magnética pélvica:
(A) Tumoración con forma de pera invertida a nivel de la grasa isquioanal izquierda.
(B) La lesión desplaza el elevador del ano para introducirse en la pelvis menor sin infiltrar estructuras vecinas.

La evolución postoperatoria transcurrió sin complicaciones y el resultado histológico fue de fibromatosis tipo desmoide con un tamaño de 1100 x 750 milímetros.

La paciente mantiene revisiones ambulatorias periódicas encontrándose asintomática y sin signos de recurrencia radiológica a los cinco años de la intervención quirúrgica.

Figura 2. Detalle de la intervención quirúrgica durante el abordaje perineal

DISCUSIÓN

La fibromatosis es un tumor infrecuente del tejido conectivo compuesto fundamentalmente por células fibroblásticas y tractos de colágeno. Presenta un crecimiento infiltrativo local que puede producir una desestructuración de los tejidos adyacentes. Esta característica le convierte en semimaligno aunque sin capacidad de diseminación a distancia.

Su tratamiento de elección es la extirpación quirúrgica radical (3) pero la implicación de estructuras vasculares, nerviosas y musculares pueden comprometer los márgenes de resección motivando su recurrencia local (4).

De otro modo, la afectación de estructuras vitales podría justificar una ampliación de la resección y posible exenteración pélvica, que estaría más indicada en las recurrencias intratables con otras alternativas terapéuticas, debido a su impacto psicológico y funcionalmente mutilante.

Su porcentaje de recidiva oscila entre el 25 y 68% (5), sin existir vinculación fundada con el tamaño de la lesión ni relación directa con unos márgenes microscópicos comprometidos (6), lo cual contradice una exagerada agresividad en la resección.

La efectividad de la RMN en la evaluación de tejidos blandos a nivel pélvico convierte a este estudio en el método de imagen de elección para el diagnóstico y control de posibles recurrencias (7).

La complicación postoperatoria más frecuentemente documentada es la hemorragia, aspecto que algunos autores intentan prevenir mediante una ligadura sistemática de la arteria hipogástrica.

En su génesis (8,9) se ha especulado con un proceso reactivo a un trauma local, mutaciones somáticas asociadas a síndromes familiares como el gen APC (2) y una proliferación monoclonal de fibroblastos con fuerte influencia hormonal, al observarse mayor incidencia en mujeres fértiles, en las que se ha descrito tanto su progresión durante el embarazo como su regresión posterior.

Clínicamente, la fibromatosis ha sido considerada una enfermedad hormonosensible por su elevada expresión de receptores estrogénicos beta, lo cual podría explicar su elevada incidencia asociada al embarazo, uso de anticonceptivos o terapias hormonales sustitutivas (10).

Este planteamiento ha propiciado, con reservas, el uso de otras modalidades terapéuticas con la intención de modificar el porcentaje de recurrencia.

El tratamiento farmacológico sistémico (5,8) versó inicialmente sobre una positividad variable del 30 al 75% para receptores de estrógenos y progesterona, documentando casos de regresión tratados con tamoxifeno. Esta condición hormonal ha contribuido al uso de la hormonoterapia como modalidad de tratamiento neoadyuvante y adyuvante. Otras propuestas ampliamente aceptadas han sido combinaciones de hormonoterapia y esteroides o antinflamatorios no esteroideos.

Su mecanismo de acción se basaría en la capacidad de los antiestrogénicos para inhibir la proliferación de células tumorales y la propiedad de los antiinflamatorios no esteroideos para interferir en el metabolismo de las prostaglandinas.

En la fibromatosis agresiva la quimioterapia ha sido considerada en casos inoperables con la intención de mantener controlada la sintomatología tumoral cuando fracasa la respuesta a los tratamientos anteriores (11). Los citostáticos más utilizados han sido el metotrexate, vinblastina y doxorrubicina.

La radioterapia mantiene resultados controvertidos aunque se ha informado un buen control de recidivas como adyuvancia en resecciones con márgenes libres. La ventaja de su aplicación radica en la ausencia de diseminación linfática o hematógena en estos tumores, que la

convierte en opción reseñable ante la afectación infiltrante de estructuras vitales; aunque debería sopesarse la valoración del riesgo/beneficio por su asociación a segundas neoplasias y secuelas locales de su administración.

Esto justificaría que su indicación se haya limitado a casos con márgenes de resección positivos, enfermedad recurrente o irresecable (9).

Actualmente, su utilidad se mantiene en controversia debido al lento crecimiento tumoral y su bajo índice de actividad mitótica, que limitan su efectividad.

Algunos autores han observado una estabilización de la enfermedad durante largos periodos de tiempo mediante tratamiento médico (12) basado en una terapia combinada de tratamiento hormonal y antinflamatorio no esteroideo como alternativa a la radioterapia y quimioterapia en tumores irresecables o pacientes inoperables. También han sido descritos casos de regresión espontánea (13).

En nuestra opinión, la primera línea de tratamiento debería ser la resección quirúrgica con radicalidad adaptada al tipo de estructuras adyacentes afectadas. El abordaje laparoscópico podría contemplarse en casos seleccionados. La ausencia de bordes libres no justifica siempre un tratamiento complementario, más destinado a la enfermedad recurrente sintomática con criterios de irresecabilidad.

BIBLIOGRAFÍA

1. Reitamo JJ, Scheinin TM, Hayry P. The desmoid syndrome. New aspects in the cause, patogenesis and treatment of the desmoid tumor. Am J Surg 1986; 151: 230-7.
2. Ferenc T, Sygut J, Kopczynski J, Mayer M, Latos-Bielenska A, Dziki A, et al. Aggressive fibromatosis (desmoid tumors) : definition, occurrence, pathology, diagnostic problems, clinical behavior, genetic background. Pol J Pathol 2006; 57: 5-15.
3. Cormio G, Cormio L, Marzullo A, Pansini F, Traficante A, Selvaggi FP, et al. Fibromatosis of the female pelvis. Ann Chir Gynaecol 1997; 86: 84-6.
4. Tankshali R, Srivastava S, Anshuman K, Shah M. An unusual presentation of aggressive fibromatosis (retroperitoneal desmoid tumour) in pelvic cavity presented as obstructed labour. J Indian Med Assoc 2011 ; 109 : 589-91.
5. Mariani A, Nascimento AG, Webb MJ, Sim FH. Surgical management of desmoid tumors of the female pelvis. J Am Coll Surg 2000; 191: 175-83.
6. Miralbell R, Suit HD, Mankin HJ, Zuckerberg LR, Stracher MA, Rosenberg AE. Fibromatoses: from postsurgical surveillance to combined surgery and radiation therapy. Int J Radiat Oncol Biol Phys 1990; 18: 535-40.
7. Mera Velasco S, Cabello Burgos AJ, Ruiz López M, González Poveda I, Santoyo Santoyo J. Resección laparoscópica de angiomixoma pélvico agresivo. Cir Esp 2010; 88: 121-2.
8. Seoud M, Abbas J, Kaspar H, Khalil A, Geara F. Long-term suvival following aggressive surgery and radiotherapy for pelvic fibromatosis. Int J Gynecol Cancer 2005; 15: 1112-4.
9. Altmann S, Lenz-Scharf O, Schneider W. Therapieoptionem bei der aggressive fibromatose. Handchir Mikrochir Plast Chir 2008; 40: 88-93.
10. Deyrup AT, Tretiakova M, Montag AG. Estrogen receptor-beta expression in extrabdominal fibromatoses: an analysis of 40 cases. Cancer 2006; 106: 208-13.
11. Constantinidou A, Jones RL, Scurr M, Al-Muderis O, Judson I. Advanced aggressive fibromatosis: Effective palliation with chemotherapy. Acta Oncol 2011; 50: 455-61.
12. Lackner H, Urban C, Kerbl R, Schwinger W, Beham A. Noncytotoxic drug therapy in children with unresectable desmoid tumors. Cancer 1997; 80: 334-40.
13. Jenkins NH, Freedman LS, McKibbin B. Spontaneous regression of a desmoid tumour. J Bone Joint Surg Br 1986; 68: 780-1.

Caso Clínico

Tumor benigno de células granulares de vulva

Benign granular cell tumor of vulva

López-Olmos J.[I], Rausell Fontestad N.[II], Marti Ibor M.E.[II]

I Unidad de Ginecología (Dr. Lopez-Olmos). Centro de Especialidades de Monteolivete, Valencia
II Servicio de Anatomía Patológica. Hospital Universitario Dr. Peset, Valencia

RESUMEN

Presentamos un caso raro de tumor benigno de células granulares de vulva, en una mujer de 23 años. Cuando el tumor alcanza el borde de resección, requiere un seguimiento, por si hubiera recurrencia.

PALABRAS CLAVE

Tumor de células granulares de vulva

ABSTRACT

We present a rare case of benign granular cell tumor of vulva, in a woman of 23 years-old. When the tumor reach the resection edge, is necessary the follow-up, by the recurrence.

KEY WORDS

Granular cell tumor of vulva

CORRESPONDENCIA:

Dra. Jorge López-Olmos
Unidad de Ginecología (Dr. Lopez-Olmos)
Centro de Especialidades de Monteolivete
Avda. Navarro Reverter 4, 13ª, 46004,Valencia
Tlf.: 607213220
E-mail: jlopezo@sego.es

INTRODUCCIÓN

El tumor de células granulares fue descrito por primera vez en 1854 por Weber. En 1926, Abrikossoff, describió 5 casos, y le dio su origen del músculo estriado, lo llamó mioblastoma de células granulares, en piel y tejido subcutáneo. En 1960, Fischer y Wechel, dicen que el tumor procede de las células de Schwann, lo que hoy se acepta, aunque hay dudas. Otros nombres que ha recibido (1) son: mioblastoma, schwanoma, tumor de Abrikossoff, neurofibroma, tumor neurogénico granular, mioma mioblástico, etc.

El tumor de células granulares, es un tumor benigno con orígen en la vaina periférica del nervio. Se da en niños y adultos, de 6-70 años, en la piel y tejido subcutáneo, en 50% en cabeza y cuello, y más en la lengua (2).

En 7% se dan en la vulva. Más en mujeres negras. Es un tumor subcutáneo, < de 3 cm. Masa nodular en labio mayor, clítoris y monte de Venus. Pueden ser múltiples en 10-15% (3). También aparecen en ovario, cérvix, útero, vagina y episiotomía (1). Hay crecimiento en el embarazo. Pueden hacerse malignos, con metástasis a distancia, pero es muy raro, 1-2% (4). Son de crecimiento lento, y sin dolor.

Es una masa no encapsulada con márgen infiltrativo, nódulo solitario en labio mayor. Las células granulares son células grandes y poliédricas, como células epitelioides separadas por estroma hialino, de bordes pobremente definidos. El núcleo es pequeño y uniforme con cromatina densa. La apariencia granular del citoplasma es por lisosomas eosinofílicos (2). Puede haber hiperplasia pseudoepiteliomatosa del epitelio en 50%, y acantosis, y parece un cáncer escamoso invasor. La fibrosis hialina disecta el tumor en grupos y cordones. Puede tener brazos serpiginosos, puede extenderse de los márgenes quirúrgicos (4). Hay que ver los márgenes quirúrgicos para establecer resección completa, porque puede recurrir (2).

El diagnóstico diferencial debe hacerse con cáncer de células escamosas invasor, con cánceres metastáticos o con inflamación xantogranulomatosa (3,2).

Histoquímicamente son positivos a la proteina S-100, a proteinas básicas de mielina, CEA, y PAS resistente a la diastasa (2,3).

El tratamiento es la excisión local. Pero hay que hacer un seguimiento, porque puede haber recurrencias.

En este trabajo, presentamos un caso de tumor benigno de células granulares de vulva, en una mujer de 23 años.

CASO CLÍNICO

Mujer de 23 años, nuligesta, con antecedentes personales de alergia a los ácaros del polvo, e infección urinaria tratada. Utiliza el anillo vaginal contraceptivo. Consulta por notar quíste en el labio mayor derecho, desde hace 1 año. En ese tiempo ha aumentado de tamaño.

A la exploración, en 1/3 medio de labio mayor derecho existe un quíste de aspecto fibroepitelial o sebáceo (figura 1). Se le practicaron citología cérvicovaginal y ecografía transvaginal, que fueron normales. Se programó para exéresis con anestesia local, y se extirpó la tumoración.

Figura 1. MACROSCOPICA. Tumoración en 1/3 medio de labio mayor derecho

En el estudio patológico, era un fragmento de tejido de 1,8 x 1 cm. A la sección, tumor nodular blancogrisáceo de 9 mm de diámetro. El estudio microscópico de la lesión, muestra una dermis infiltrada por una proliferación de células redondeadas y/o poligonales, uniformes y sin atipia nuclear, que se disponen en masas, nidos o cordones sólidos (figura 2). Estas células presentan un amplio citoplasma granular y eosinófilo, PAS positivo y resistente a la diastasa. Con técnicas de inmunohistoquimia (IHQ), las células presentan positividad para la vimentina, la proteina S-100 (figura 3) y el CD 68 (marcador histiocítico). Son negativas para citoqueratinas (marcador epitelial) y marcadores musculares (desmina, actina músculo liso, etc)

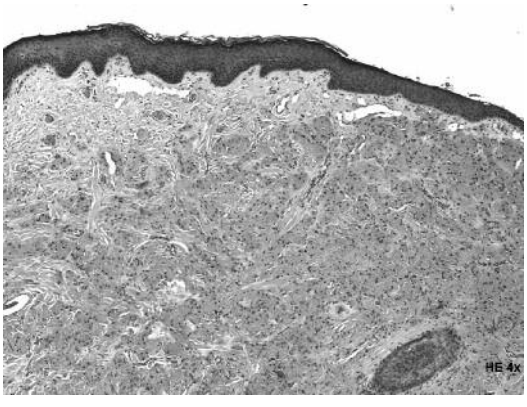

Figura 2. MICROSCOPICA (HE, 4 x). Infiltración dérmica por células de amplio citoplasma granular y eosinófilo

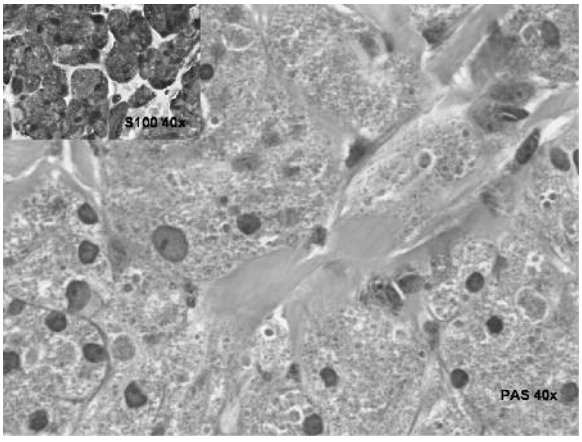

Figura 3. MICROSCOPICA (PAS, 40 x) (S-100, 40 x). Células sin atipia nuclear con amplio citoplasma granular PAS positivas, e inmunohistoquímicamente positivas para la proteina S-100

El diagnóstico es: tumor benigno de células granulares de vulva, que alcanza el borde quirúrgico profundo.

DISCUSIÓN

Nuestro caso, en una mujer de 23 años, que notó un quiste en labio mayor desde hacía 1 año, y que fue creciendo. Tras la exéresis, al alcanzar el tumor el borde quirúrgico profundo, nos obligará a un seguimiento, por el riesgo de recurrencia, que se ha establecido en 10%.

Papalas y cols (5), tienen una serie de 17 casos en 13 pacientes, en 1982-2008. La edad media fue 50 años (24-64 años); en 84% eran negras (11/13). Hicieron un seguimiento de 7 años. Eran tumores multifocales (en vulva y otro lugar) en 3 casos (23%), y fueron en mujeres 10 años más jóvenes que las otras. Eran masas de crecimiento lento, a veces con prurito e hiperpigmentación. Eran subcutáneos, móviles, nodulares (tamaño medio, 2,1 cm), en labio mayor izquierdo en 6/17. Había patrón nodular (3/17) o infiltrativo (13/17). Células poligonales o redondas con citoplasma granular, con menos de 2 mitosis / 10 cga (campos de gran aumento). Hubo un caso atípico. En 7/7 positivos a S-100. En 8/17 tuvieron márgenes positivos: 5, quedaron estables, y hubo reexcisión en 2, a 14 y 8 años. En general, hay bajo riesgo de recurrencia, y la terapia agresiva es innecesaria.

Kumarapeli y Kozielski (6), presentan un caso de tumor atípico en una niña de 12 años, en labio mayor derecho. Hubo aumento de crecimiento en pocas semanas. En la excisión, masa de 3 x4 cm. En IHQ era positiva a S-100, CD 68, Ki 67 (en 10-20%) y p 53. Y PAS – D resistente en los gránulos del citoplasma (el acúmulo de lisosomas es un cambio senescente en las células). Había 2 mitosis / 10 cga. A los 2 años estaba asintomática.

Los criterios para atipia (1-2 criterios) y malignidad (3 ó más criterios) son:

- necrosis del tejido
- células altas y delgadas
- núcleo vesicular con gran nucléolo
- mitosis > 2 / 10 cga
- aumento de la relación Núcleo/ Citoplasma
- pleomorfismo nuclear.

El tumor puede darse en la herida de la episiotomía, como en el caso de Murcia y cols (7), en una mujer de 29 años, con un parto 3 años antes. El tumor invadía los márgenes quirúrgicos, pero a los 10 meses no hubo recurrencia.

O el tumor puede diagnosticarse con PAAF (punción aspiración con aguja fina), como en el caso de Hale y cols (8), en una mujer de 74 años, negra, con una masa en labio izquierdo desde 2 meses antes. La citología informó de células granulares en agregados, y dio el diagnóstico definitivo antes de la extirpación.

El caso de Domínguez-González y cols (9), en una mujer de 33 años, G4P4, masa de crecimiento durante 1 año (como en nuestro caso), en 1/3 inferior de labio mayor derecho. A los 7 meses de la exéresis no hubo recurrencia.

En el caso de Cheewakriangkrai y cols (1), en una mujer de 59 años, el tumor en labio mayor izquierdo aumentó de tamaño de 1 cm a 4 cm en 2 meses. Se sospechaba quíste sebáceo, como en nuestro caso. Se practicó excisión con anestesia general. En IHQ era positivo a S-100, CD 68, CD 57, enolasa neuron especifica, laminina, proteinas básicas de mielina y CEA; y eran negativas las citoqueratinas, EMA y proteina glial.

Finalmente, recordar que en el diagnóstico diferencial macroscópico de la tumoración, hay que pensar en: quíste de Bartholino, quíste sebáceo, y nódulos sólidos: lipoma, fibroma, hidradenoma o papiloma. Y si hay ulceración, pensar en cáncer o en lesión venérea.

La excisión local del tumor es curativa, pero debe ser amplia, para evitar los grupos de células tumorales más allá de los límites macroscópicos evidentes de crecimiento. Porque los tumores con márgen infiltrativo, son más propensos a recurrir localmente (10).

El autor declara: NO existe conflicto de intereses.

BIBLIOGRAFIA

1. Cheewakriangkrai C., Sharma S., Deeb G. y Lele S. A rare female genital tract tumor: benign granular cell tumor of vulva: case report and review of the literature. Gynecol Oncol, 2005, 97, 656-658.
2. Wilkinson E.J. y Stone I.K. Atlas of vulvar disease, cap 7, Tumors, pags 110-111. Walters Kluwer / Lippincott Williams & Wilkins, Philadelphia, 2ª ed, 2008.
3. Kurman R.J., Norris H.J. y Wilkinson E. Atlas of tumor pathology. Tumors of the cérvix, vagina and vulva. AFIP, Washington, Third series, Fascicle 4, 1992.
4. Shea Ch. R., Stevens A., Dalziel K.L. y Robboy S.J. The vulva: cysts, neoplasms and related lesions, cap 2, pag 66, en Pathology of the female reproductive tract, de Robboy S.J., Anderson M.C. y Russell P. Churchill Livingstone, London, 2002.
5. Papalas J.A., Shaco-Levy R., Robboy S.J. y Selim M.A. Isolated and synchronous vulvar graular cell tumors: a clinicopathologic study of 17 cases in 13 patients. Int J Gynecol Pathol, 2010, 29, 2, 173-180.
6. Kumarapeli A.R. y Kozielski R. Vulvar atypical granular cell tumor in a preadolescent patient. J Pediatr Adolesc Gynecol, 2013, 26, 985-987.
7. Murcia J.M., Idoate M., Cadarte C. y Baldonado C. Granular cell tumor of vulva on episiotomy scar. Gynecol Oncol, 1994, 53, 248-250.
8. Hale J.L., Schwenk G.R. (Jr), Wilson D.B., Moriarty A.T. y Crabtree W.N. Diagnosis of a vulvar granular cell tumor by fine needle aspiration biopsy. A case report. Acta Cytol, 2002, 46, 2, 373-376.
9. Dominguez-Gonzalez M., Nogales-Perez A.Y., Vazquez-Navarrete S. Granular cell tumor of the vulva. J Low Genit Tract Dis, 2013, 17, 1, 82-84.
10. Calonje E. y Spiegel G.W. Tumor de células granulares, cap 9, pags 208-209, en Ridley´s La vulva. Diagnóstico y tratamiento de las patologías, de Neill S.M. y Lewis F.M. Amolca, Caracas, 3ª ed, 2011.

Tribuna humanística

Los Microbios en la Enfermedad, en la Guerra y en la Literatura

Microbes in Disease, in War and Literature

Maroto Vela Mª C.

Catedrática de Microbiologia y Académica Numeraria de la Real Academia Nacional de Medicina y de la de Granada.

Texto ampliado de la conferencia pronunciada por la autora en el 1º Ciclo Científico-Cultural sobre Historia de la Medicina y Humanismo Médico, patrocinado por la Concejalía de Cultura del Ayuntamiento de Madrid y la Asociación Española de Médicos Escritores

Cuando el Prof. Cruz y Hermida, amablemente, me solicitó este trabajo, me decidí a hacerlo sobre la influencia nociva que tienen los microbios, tanto en la enfermedad como en lo que se ha venido en llamar guerra bacteriológica, biológica, bioterrorismo, o con tantos otros nombres.

En términos genéricos, la diferenciación entre la bondad o la maldad es muy difícil. Ya Kant (Figura 1), en relación al bien absoluto decía *"El cielo estrellado encima de mí y la ley moral dentro de mí, son la prueba de que hay un Dios encima de mí y un Dios dentro de mí"*, y, según Muñoz Molina, *"la principal diferencia entre el bien y el mal radica en que el mal resulta siempre más fácil, más rápido, incluso más brillante".* Pues bien, dentro de la Medicina los microorganismos pueden ser, el ángel bueno (el bien) y el ángel malo (el mal), respectivamente. El ángel bueno, el **Ariel**, estaría representado por el conjunto de microorganismos que sólo reportan al ser humano beneficios, como la acción sobre los procesos fermentativos, sobre el ciclo de la vida, etc. El ángel malo, el **Calibán**, reportaría drama, tragedia, destrucción y muerte. Estaría formado por aquellos pequeños seres responsables de enfermedades ó de aquellos otros que, siendo manejados por otros seres humanos, también causarían muerte y destrucción. Sería la idea ya citada por Paul Valery de *"la horrible facilidad de destruir"*.

Figura 1. Immanuel Kant

CORRESPONDENCIA:

Dra. Mª del Carmen Maroto Vela;

Catedrática de Microbiologia y Académica Numeraria de la Real Academia Nacional de Medicina y de la de Granada.

Esa facilidad para destruir vendrá dada, en el caso de los microbios, por los dos aspectos que vamos a ver hoy: la denominada guerra bacteriológica, y los procesos clínicos, la enfermedad.

Empecemos por la guerra bacteriológica. En términos generales, se entiende por Guerra Bacteriológica (Figura 2) el empleo intencionado de agentes productores de enfermedades infecciosas o parasitarias y de sus productos tóxicos, con la finalidad de causar al ejército contrario el número de bajas suficientes para que sus defensas disminuyan. Análogos efectos se podrían conseguir, aunque de un modo indirecto, haciendo actuar estos agentes sobre animales domésticos o sobre las cosechas que sirven de base y sustento al ejército y a la nación atacada. Este concepto, que ha sido considerado el clásico, hoy en día se ha visto ampliado ante la posibilidad de la utilización de dichos agentes no sólo en momentos de guerra y por los efectivos de un ejército, sino en estados de paz y por grupos extremistas aislados, bien de terroristas, radicales religiosos, etc. Desgraciadamente, éste es nuestro presente.

Figura 2. Soldados preparados para un ataque bacteriológico

En general, podemos decir que para que un agente microbiológico sea capaz de producir graves problemas sanitarios, debe reunir varias características: ser muy virulento, fácilmente manejable, capaz de producir lesión a bajas dosis, dar una clínica poco clara al comienzo de la epidemia para retrasar su diagnóstico y favorecer así su diseminación, que se puedan utilizar cepas resistentes a los antibióticos conocidos, etc. En definitiva, muy virulento, resistente a los antibióticos o desinfectantes, que no existan vacunas, difícil de detectar y muy difundible. Y sus formas de diseminarse pueden ser los aerosoles (por el aire); la contaminación de alimentos y aguas (a través de ríos, pantanos), o incluso de otros animales (artrópodos).

Con la finalidad de defenderse ante estos posibles ataques, se han creado una serie de protocolos internacionales que comienzan el año 1925 en Ginebra, prohibiendo el uso en guerra de gases, así como métodos bacteriológicos. Posteriormente, se han hecho revisiones en el 64, 71, e incluso en 1972, con no excesiva repercusión. En 1994 la ONU (Figura 3) decidió realizar inspecciones que verificaron su cumplimiento mediante diferentes métodos, que abarcaban desde la obtención de imágenes de ios laboratorios sospechosos por satélites, hasta inspecciones *"in situ"* y posteriormente, se ha realizado otra revisión en 1996. Como consecuencia del 11 de septiembre, diversos países del mundo están aunando sus esfuerzos para conseguir un frente común contra el terrorismo, así como el planteamiento de medidas generales de prevención, mejoras en los posibles diagnósticos, en la rapidez de los mismos, etc.

Figura 3. Organización de las Naciones Unidas

Evidentemente, si existe el mal en el uso de los microorganismos, el ejemplo más típico es el de ía Guerra Biológica. Aquí, ni las bacterias ni los virus son patógenos en sí ni producen enfermedad, sino que es eí propio ser humano el que los utiliza y los manipula contra otro ser humano. La existencia de ejércitos irresponsables, de terroristas sin ningún tipo de sentimientos y de radicales irracionales, son algo que se mantiene como posibilidad. Todos ellos, ejerciendo su libertad mal entendida, coartan la libertad de otros seres humanos, y desarrollan el mal en sí, valiéndose de los microorganismos. Hoy en día cualquier grupo de individuos puede, fácilmente, contaminar el agua, el aire, el suelo o los alimentos, al mismo tiempo que crea en la población un estado de pánico. Por eso las autoridades castrenses y civiles, pero sobre todo las sanitarias, deben ser conscientes de su propia responsabilidad, porque como decía **Meseison**, Decano de la Universidad de Harvard haciendo suya una frase de **Rabelais** (Figura 4), la *"ciencia sin conciencia no es más que ruina del alma"*.

El segundo aspecto nocivo de los microbios, que vamos a tratar hoy es el de la enfermedad.

Figura 4. François Rabelais

En cualquier caso, la enfermedad por microorganismos patógenos es prácticamente connatural al hombre porque, según **Mann**, *"ser hombre es estar enfermo"*, siendo la enfermedad el *primun movens* de todo tipo de hipotética actividad, y comportándose como un catalizador capaz no sólo de modelar los hábitos rutinarios de la vida, sino, además, de flexibilizar el código espiritual y moral del individuo. Así, por ejemplo, el gran pintor.

Modigliani (Figura 5), conocedor de su proceso tuberculoso que avanzaba implacable, anunciaba la lúcida aceptación de un destino fuera de lo común, que sabía inevitable, que le excitaba, que le estimulaba, y que le iba a llevar a la muerte. A pesar de eso, su vida continuó hacia delante, poderosamente marcada, haciéndole exclamar: "*Ten por sagrado todo lo que pueda exaltar y excitar tu inteligencia: afírmate y supérate sin cesar*".

Figura 5. Amedeo Modigliani

Igualmente, el mismo bacilo tuberculoso marcó la vida de otro gran escritor, **Franz Kafka** (Figura 6), llevándole a adquirir unas características sicopatológicas totalmente especificas y que, según **Alonso Fernández**, le llevaron a describir su vida de la siguiente forma *"una imagen de mi existencia podría ser un estaca inútil, cubierta de nieve y escarcha, ligera y oblicuamente clavada en el suelo, en un campo removido hasta lo más hondo, al borde de una gran llanura, en un oscura noche de invierno"*. Es difícil hacer una descripción más dramática, más patética, de la propia existencia.

Figura 6. Franz Kafka

En general, la enfermedad infecciosa, sea cual sea el agente patógeno que la produzca, ha llevado al ser humano, ya lo hemos dicho repetidas veces, a considerarla como el mal supremo. Como es lógico, no es éste el momento de hacer una enumeración exhaustiva de todos los microorganismos capaces de dar lugar a toda esa serie de problemas, a describir todas sus acciones, ni el por qué de ser considerados como el tan citado mal supremo. Simplemente, vamos a analizar cómo la enfermedad ha llevado al hombre a adquirir toda un serie de posturas que, en condiciones de salud, no adoptaría, y a adquirir un serie de sentimientos, difícilmente comprensibles en situaciones normales. Dentro de todos ellos, vamos a comentar el problema del miedo, el concepto del tiempo, el del amor, el de la muerte, así como los cambios socio-religiosos que pueden surgir como consecuencia de la enfermedad por uno o varios microorganismos.

Influencia de los Microorganismos Responsables de Enfermedades Sobre el Miedo

Ante una situación desconocida que le cambia su vida, que le causa dolor y que pone en peligro todo su mundo, el hombre responde con miedo. Sobre todo si sabe que esa enfermedad que ve, que palpa, le puede llegar a él, ya que contempla cómo se va diseminando a su alrededor.

El hombre que tiene miedo, es capaz de segregarse, de escindirse, sintiéndose separado de si. Extraño y lejano. Si ese miedo surge en cuna colectividad, por ejemplo como el ocurrido en épocas de grandes epidemias por *Yersinia pestis. Vibrio cháleme, etc.*, existen comportamientos multitudinarios que aumentan las reacciones individuales agravando la enfermedad. Como consecuencia de ese miedo colectivo, surgieron las respuestas multitudinarias de las procesiones de flagelantes (origen de nuestras actuales procesiones de Semana Santa), que, como sugiere **Delumeau**, además de un carácter penitencial, comportaban una práctica de exorcismo, y llevaban asimismo a la búsqueda de personas que se considerarían responsables de su extensión, de forma voluntaria. Esta acusación ha sido lanzada en ocasiones contra pacientes de enfermedades como los leprosos en la época medieval, algunos tuberculosos en el siglo XÍX y, en el momento actual, a los enfermos de SIDA. Lo que ha hecho que, siempre a lo largo de los tiempos, el pueblo que muchas veces hemos llamado sabio y frecuentemente no lo es, haya llegado a extremos de crueldad increíbles, incluso con graves e irracionales persecuciones, sobre seres indefensos e inocentes.

Influencia de los Microorganismos Responsables de Enfermedades Sobre el Concepto de Tiempo

El concepto de tiempo, que tan importante sería en la novela de la mano de **Proustó** de **Virginia Woolf** (Figura 7), aparece distorsionado por la enfermedad y los cambios que conlleva en la vida del paciente.

Para **Mann**, que estudia la acción del tiempo en los enfermos tuberculosos, existen dos formas de tiempo: uno espacial y otro psicológico. El primero tiene una realidad activa y mensurable (meses, años, días), y es igual para todos los hombres, sea cual sea la circunstancia en que se mueva. El segundo, el psicológico, se halla sometido al individuo, su circunstancia, y su patología. Así, en toda la experiencia del hombre, hay minutos que parecen anos, y años que, por su felicidad, transcurrieron de forma veloz. En la Eneida, **Virgilio** (Figura 8) dice *"Breve e irreparable es para todos el tiempo de la vida"*, y para

Figura 7. Virgina Woolf

Figura 8. Publio Virgilio, con la representación del teatro

Séneca *"para vivir como es debido, el breve tiempo de la vida es bastante largo"*

En el caso del paciente, del enfermo, muchas veces el tiempo se hace interminable, debido a la monotonía de la propia existencia ya que, según **Mann** *"al estar privada de todo objetivo, lleva en ocasiones a confundirse con la ausencia del mismo tiempo"*. *"Los grandes espacios de tiempo, cuando su curso es de una monotonía ininterrumpida, llegan a encogerse en una medida que espanta mortalmente al corazón. Cuando los días para el enfermo crónico se alargan, cuando son semejantes entre sí, no constituyen más que un solo día"*.

El tiempo, en estos casos, ya no es sólo el concepto metafísico de pérdida, de algo que se va inexorablemente, **tempus fugit**, como decía **Cervantes** (Figura 9) *"cosas imposibles pido, pues volver el tiempo a ser después que una vez ha sido, no hay en la Tierra poder que a tanto se haya extendido"*, sino algo absolutamente interminable y vacío, que sólo se llena de la propia enfermedad.

Figura 9. Miguel de Cervantes

Influencia de los Microorganismos Responsables de Enfermedades Sobre los Aspectos Sociales y Religiosos

La acción de ciertos microorganismos patógenos ha hecho que los conceptos sociales y religiosos de los seres humano cambien. En la Edad media, la aparición de las grandes epidemias llevó consigo una gran ambivalencia en los aspectos de la vida rutinaria, que contrastaba con el sentir religioso. En el primero, la respuesta fue una exaltación del sentido de la vida, una aceptación de la brevedad de la misma, y una supremacía del aprovechamiento del presente sobre el pasado. Todo ello, por ejemplo, magníficamente retratado por **Bocaccio** (Figura 10) en el Decamerón cuando la bella Pampinea exclama, como paradigma de lo que ha de ser su forma de actuar *"Dejadnos vivir la vida"*. Estas actuaciones individuales se generalizan y exacerban en los colectivos y, como cita **Prada** en relación a las epidemias de Peste, llevaba a que *"la población sana, incluyendo a aquellos que aún podían maquillarse los bubones con polvos de arroz, se contagiaban de un frenesí orgiástico, prolongándose los carnavales durante meses e invadiendo la Cuaresma, y a los bubones de la Peste se agregaban los de la sífilis, cultivados en la promiscuidad que favorecía el anonimato"*.

Curiosamente, esto contrastaba, como decíamos, con un profundo sentido religioso, la mayoría de las veces impregnado de un alto grado de fanatismo y de misticismo. El ejemplo más típico de la convivencia de la alegría de vivir y el misticismo se encuentra reflejada en el **Arcipreste de Hita** (Figura 11). Representante de la Clerecía del siglo XIV, reunía en sí una fuerte creencia en Dios y una infinita confianza en

IL
DECAMERON
DI MESSER
GIOVANNI BOCCACCI
Cittadino Fiorentino.
Ricorretto in Roma, et Emendato secondo
l'ordine del Sacro Conc. di Trento,
NVOVAMENTE STAMPATO.
IN FIORENZA
Nella Stamperia de i Giunti
MDLXXIII.

Figura 10. Libro Decamero de Giovanni Bocaccio

Figura 11. Arcipreste de Hita

el perdón, al mismo tiempo que sentía la fuerte mordedura de la carne, acompañada en muchos casos, de sentimientos de amor carnal. Esto le lleva a la descripción de su ideal de mujer *"serrana hermosa, lozana e bien colorada"*. Mujer hermosa, lozana y bien colorada, de carne y hueso como él, que ama el cuerpo y teme a la muerte, apostillando su sentir en su célebre deseo *"En la cama muy loca y en la casa muy cuerda"*. Ahora, que desde el siglo XIV ha pasado mucho tiempo, podemos seguir planteándonos toda una serie de reflexiones sobre la vigencia y actualidad de esta frase.

En general, ante la enfermedad, se hipertrofian los valores del alma, que se muestra más limpia, más ligera, más depurada, como si en verdad en la propia enfermedad se fuese quemando una carga de errores y desaciertos, y el hombre vuelve sus ojos, ante su indefensión, hacia un ser superior, cultivando aquel tipo de religión que le hubiera sido enseñada, y poniendo en ella toda su esperanza. *"Nuestro corazón, señor, está inquieto hasta que descanse en ti"* **(San Agustín)** (Figura 12).

Figura 12. San Agustín

Influencia de los Microorganismos Responsables de Enfermedades Sobre la Muerte

El ser humano se sabe perecedero, *"Cual la generación de las hojas, tal es la de los hombres"*, dice **Homero** (Figura 13), pero aspira a la inmortalidad y, en el fondo, aún a los creyentes, nos cuesta un gran trabajo considerar la separación del alma y el cuerpo ya que, en el último extremo, como hombres, sólo nos sentimos tales en la integración carnal.

Para **Max Scheler** (Figura 14) el hombre antiguo vivía siempre con vista a la muerte, siendo ésta el poder rector y conformador de la vida. Esto mismo es señalado por **Heideger**, que señala la muerte como el horizonte de la vida. Como es lógico, este concepto se ve trastornado cuando grandes colectivos sufren la acción simultánea de microorganismos patógenos, en los momentos de epidemias, porque en ellas se carece del más mínimo sosiego para morir en paz, y porque aparece de forma brusca y afectando a un gran número de individuos.



Figura 13. Homero

Figura 14. Max Scheler

En el momento actual, el concepto de la muerte ha cambiado en algunos aspectos. Aún cuando la enfermedad establece una lucha entre la muerte y las fuerzas personales de cada individuo, según **Camus** (Figura 15), sólo hay una cosa cierta y segura, que es la inevitabilidad de la misma. *"Nos revelamos contra la muerte, pero la consciencia de nuestra rebelión permanece siempre puesta en peligro por la propia muerte. Cara a cara con el diablo, parece no haber intentos de rescates metafísicos ni escape posible"*.

Figura 15. Albert Camus

En realidad, la muerte es un hecho absolutamente personal en el más puro sentido ontológico. Decía **Quevedo** (Figura 16):

"ya no es ayer, mañana no ha llegado
hoy pasa, y es, y fue movimiento
que a la muerte me lleva despeñado".

A medida que el hombre ha adquirido evidencia de ello, sus pensamientos se han hecho más trascendentes, pero esto, con la desacralización de la vida en los tiempos modernos, se hace cada vez más difícil. Decía el poeta **Rilke** (Figura 17) *"que el deseo de una muerte propia es cada vez más raro, y que en poco tiempo sería tan raro como tener una vida personal"*.

Figura 16. Francisco de Quevedo

Figura 17. Rainer Maria Rilke

En el fondo, el concepto de muerte, que gravita en el hombre toda su vida, se ve reagudizado como consecuencia de la enfermedad infecciosa grave. Ante ello, aún cuando represente el mal, se puede adoptar una postura de ignorancia y de alejamiento: *"la muerte es más asunto de los que nos sobreviven que de nosotros mismos"*, *"cuando la muerte existe dice Mann, no existimos nosotros; por consiguiente, entre la muerte y nosotros no hay una relación real"*. O se puede adoptar una postura de vencimiento de la misma, bien por motivos religiosos, bien sublimándola por el amor. Nos gustaría citar aquí, como ejemplo de elevación del amor sobre la muerte, el vencimiento sobre Yersinia pestis de Petrarca ante le fallecimiento de Laura *"Cómo podéis pretender que olvide y deje de amar a la que me sacó de la multitud vulgar, se hizo guía de mis pasos, dio fuerza a mi torpe ingenio, y elevó mi espíritu a una vida nueva"*. Yersinia, a través de Laura, llevó a Petrarca a la madre de Dios, así como Beatriz llevó a Dante ante la presencia del mismo Dios. Es el triunfo de la belleza y el amor sobre la muerte, y sobre el agente responsable de la misma. Es el triunfo del bien sobre el mal, aunque éste se haya producido. Son las más bellas palabras de amor escritas en un soneto como vencimiento de una bacteria de 1,5µ.

Otro ejemplo que también nos gustaría citar del vencimiento por el amor es el de la dulce Mimi de **Puccini** (Figura 18). En la Bohème, el concepto de vida y de muerte (en este caso producido por *Mycobacíerium tuberculosis*) se entremezclan, perdiendo esta última, es decir, la muerte, su aspecto nefando, de tal manera que, dirigida por el amor, se transforma en un final obligado pero reconocido y aceptado. *"Doctor -dice Mimi- sé perfectamente que me estoy muriendo. Pero si puede, déme algo que me haga fuerte una noche. Hágame bella sólo una noche, y después estaré dispuesta a morir"*. Es imposible hacer una descripción más exacta de ia necesidad imperiosa de conseguir la supremacía de la estética y el amor sobre la muerte, y la aceptación de la misma como acto trágico de sumisión a un destino que aparece implacable, como producido por los hados de las tragedias griegas.

Figura 18. Giacomo Puccini

Queridos amigos, les he traído a ustedes dos aspectos de nuestra lucha constante frente a toda una serie de seres vivos capaces de actuar de una forma nociva para el hombre. Bien de forma directa a través de la enfermedad, bien de forma indirecta a través de la denominada guerra bacteriológica.

En la vida, según **Neruda** (Figura 19), *"hay que tener la conciencia tranquila y la inteligencia intranquila"*. Por otra parte, según **Flaubert**, *"el talento es una larga paciencia"*. Es decir, que seguimos una lucha que ha existido siempre, que se exacerba en determinados momentos, y frente a la cual sólo la inquietud intelectual que nos lleve a un estudio constante y un talento paciente (como decían nuestros dos clásicos), nos puede ayudar.

Figura 19. Pablo Neruda

El hombre, según **Hemingway** (Figura 20), *"no está hecho para la derrota, ya que puede ser destruido, pero no vencido"*, y aún cuando nos veamos muchas veces agobiados por acontecimientos externos que nos desbordan y que no entendemos, debemos seguir luchando. Las amenazas extremistas y radicales, deben combatirse con el estudio, el sosiego y el conocimiento. La única religión real (que puede abarcar muchos tipos de religiones) es sentirse parte del Universo. "Nosotros somos la eternidad", decía el gran violinista **Yehudi Menuhim** (Figura 21). Existimos, y en nuestra existencia, acaba la eternidad que nos habita. Por eso, frente al radicalismo, hay que oponer la cultura, que amplíe la mente y el espíritu. Nunca un ser humano culto será radical **Doris Lessing** (Figura 22), recién premiada con el galardón Príncipe de Asturias de las Letras y Humanidades, empezaba su discurso de agradecimiento diciendo: "*Erase una vez un tiempo - y parece muy lejano ya - , en que existía una figura respetada, la persona culta. Esto ya no existe"*. Verdaderamente, en el siglo en que vivimos, el siglo de la tecnología, del bienestar y deí desarrollo, es absolutamente triste tener que reconocer que no existe respeto y admiración por la cultura. Por otra parte, según decía el Nobel **Günther Grass** (Figura 23) *"No hay espectáculo más bello que la mirada de un niño leyendo un libro"*. Por ello el estudio, el conocimiento, y la ciencia, han de ser nuestros únicos aliados.



Figura 20. Ernest Hemingway

Figura 21. Yehudi Menuhim

Figura 22. Doris Lessing

Figura 23. Günther Grass