

REVISTA DECANA DE LA ESPECIALIDAD

TOKO-GINECOLOGÍA

PRÁCTICA

Julio -Agosto 2014

Año LXXIII
735

REVISIÓN

Ácido láctico y salud vaginal

Haya J., García-Arad A., López de la Manzanara C., Balawi M., Haya L.

Estadía robotico en el cáncer de cervix avanzado

Gorostidi M., Ruiz R., Avila M., Cobas P., Lekuona A.

ARTÍCULO ORIGINAL

Acceso retroperitoneal para la realización de linfadenectomía aorto-cava por cáncer ginecológico

Alberro A., Aguerre J., Jaunarena I., Ruiz R., Lekuona A.

CASO CLÍNICO

Insuficiencia renal crónica secundaria a prolapso uterino

Sanz V., Gómez A.I., Loayza M.L., Posadilla V., Santamaría R.





TOKO-GINECOLOGÍA PRÁCTICA

Revista de Formación
Continuada. Fundada en 1936
por el Sr. F. García Sicilia y el
Dr. F. Luque Beltrán.
Es propiedad de los
profesores Bajo Arenas
y Cruz y Hermida.

DIRIGIDA A:
Especialistas en Ginecología y Obstetricia.

INDEXADA EN:
IME, EMBASE/Excerpta Medica, Bibliomed,
Embase Alert, Biosis, Sedbase

**CORRESPONDENCIA
CIENTÍFICA Y CRÍTICA
DE LIBROS:**
Hospital Universitario Santa Cristina
Cátedra de Obstetricia y Ginecología
1ª planta. Edificio A.
C/ Maestro Vives, 2
28009 Madrid

Correo electrónico:
tokoginecologia@gmail.com

Perioricidad:
6 números al año

Disponible en Internet:
www.tokoginecologia.org

**EDICIÓN
PUBLICIDAD**
91 353 39 92

SUSCRIPCIONES
91 353 39 92


TARIFAS DE SUSCRIPCIÓN ANUAL

Profesionales	52,75€
Instituciones	81,49€
MIR y estudiantes	41,55€
IVA incluido. Precios válidos para España	
Extranjero (sin IVA)	91,39€

PUBLICACIÓN AUTORIZADA
como soporte válido:
Ref. SVR núm 117-R-CM

ISSN: 0040-8867

DEPÓSITO LEGAL: M. 3.873-1958





TOKO-GINECOLOGÍA PRÁCTICA

DIRECTOR HONORÍFICO

J. Cruz y Hermida

DIRECTOR CIENTÍFICO

J. M. Bajo Arenas

EDITOR ASOCIADO

I. Zapardiel Gutiérrez

SECRETARIO DE REDACCIÓN

F. J. Haya Palazuelos

COMITE CIENTÍFICO

Acién Álvarez, P.
Álvarez de los Heros, J.I.
Balagueró Lladó, L.
Balasch Cortina, J.
Barri Ragué, P. N.
Barrio Fernández, P. del
Becerro de Bengoa, C.
Bonilla Musoles, F.
Bruna Catalan, I.
Castelo-Branco, C.
Carrasco Rico, S.
Carreras Moratonas, E.
Cabero Roura, A.
Comino Delgado, R.
Cortés Bordoy, J.
Criado Enciso, F.
Cristóbal García, I.
Cuadros López, J.L.
Díaz Recasens, J.
Ezcurdia Gurpegui, M.
Espuña Pons, M.
Ferrer Barriendos, J.
Florido Navío, J.
Fuente Pérez, P. de la
Fuente Ciruela, P. de la
Fuente Valero, J. de la
García Hernández, J. A.
González González, A.

Hernández Aguado, J.J.
Huertas Fernández, M.A.
Iglesias Guiu, J.
Laila Vicens, J. M.
Lanchares Pérez, J. L.
Lazon Lacruz, R.
López García, G.
López de la Osa, E.
Manzanera Bueno, G.
Martínez Pérez, O.
Martínez-Astorquiza, T.
Miguel Sesmero, J. R. de
Montoya Videsa, L.
Novo Domínguez, A.
Palcios Gil-Antuñano, S.
Pérez - López, F. R.
Pérez-Medina, T.
Sabatel López, R.
Sánchez Borrego, R.
San Frutos Llorente, L.
Tejerizo López, L. C.
Troyanno Luque, J.
Usandizaga Calpasoro, M.
Usandizaga Elio, R.
Vidart Aragón, J. A.
Xercavins Montosa, J.
Zamarriego Crespo, J.

COMITÉ CIENTÍFICO DE HONOR

Abad Martínez, L.
Berzosa González, J.
Cabero Roura, L.
Dexeus Trías de Bes, J.M.

Dexeus Trías de Bes, S.
Escudero Fernández, M.
Fabre González, E.
Fernández Villoria, E.

Garzón Sánchez, J.M.
González Gómez, F.
Parrilla Paricio, J. J.
Usandizaga Beguiristain, J. A.



SUMARIO

AÑO LXXIII ♦ JULIO - AGOSTO 2014 ♦ NÚMERO 735

REVISIÓN

Ácido láctico y salud vaginal

Haya J., García-Arad A., López de la Manzanara C., Balawi M., Haya L. 79

Estadaje robótico en el cáncer de cervix avanzado

Gorostidi M., Ruiz R., Avila M., Cobas P., Lekuona A. 87

ARTÍCULO ORIGINAL

Acceso retroperitoneal para la realización de linfadenectomía aorto-cava por cáncer ginecológico

Alberro A., Aguerre J., Jaunarena I., Ruiz R., Lekuona A. 92

CASO CLÍNICO

Insuficiencia renal crónica secundaria a prolapso uterino

Sanz V., Gómez A.I., Loayza M.L., Posadilla V., Santamaría R. 97



CONTENTS

LXXIII YEARS ♦ JULY - AUGUST 2014 ♦ NUMBER 735

REVIEW ARTICLES

Lactic acid and vaginal health

Haya J., García-Arad A., López de la Manzanara C., Balawi M., Haya L. 79

Robotic staging for advanced cervical cancer

Gorostidi M., Ruiz R., Avila M., Cobas P., Lekuona A. 87

ORIGINAL ARTICLE

Retroperitoneal access for aortocava lymphadenectomy in patients with gynecological cancer

Alberro A., Aguerre J., Jaunarena I., Ruiz R., Lekuona A. 92

CASE REPORTS

Chronic renal failure due to uterine prolapse

Sanz V., Gómez A.I., Loayza M.L., Posadilla V., Santamaría R. 97



NORMAS PARA LA PUBLICACIÓN DE TRABAJOS

Los manuscritos enviados a TOKO-GINECOLOGIA PRÁCTICA deben hacer referencia a aspectos novedosos de la especialidad de Obstetricia y Ginecología y especialidades adyacentes que puedan suscitar el interés científico de los lectores. Pueden incluirse aspectos de la anatomía, fisiología, patología clínica (diagnóstica o terapéutica), epidemiología, estadística, análisis de costes, cirugía siempre dentro de la indole gineco-obstétrica.

Como **normas generales**, todos los manuscritos deberán presentarse en formato electrónico, confeccionados con el editor de textos Word (.doc), con espaciado 1,5 líneas, tamaño de letra 12 puntos tipo Arial o Times New Roman, y todos los márgenes de 3 cms. en los 4 bordes de la página. Todas las páginas del manuscrito deberán ir numeradas en su ángulo superior derecho. Todos los trabajos se estructurarán de la siguiente forma:

- 1ª Página: Título, Title (en inglés), Autores (primer apellido y nombre) separados por comas y con un máximo de 5 en cualquier tipo de artículo (a partir de 5 no se incluirán en la publicación), Filiación (centro de trabajo de los autores), Correspondencia (dirección completa y persona de correspondencia incluyendo un email válido que será el que se use para la comunicación con el comité editorial de la revista). Por último se debe indicar el TIPO de artículo (ver tipos más abajo).
- 2ª Página: Resumen (máximo 200 palabras, será claro y conciso. No se emplearán citas bibliográficas ni abreviaturas.), Palabras clave (mínimo 3 y separadas por puntos), Abstract (en inglés) y Key words (en inglés).
- 3ª Página: Comienzo del cuerpo del artículo

Los trabajos deben contener material original, aunque se contemple la posibilidad de reproducción de aquellos que, aún habiendo sido publicados en libros, revistas, congresos, etc., por su calidad y específico interés merezcan ser recogidos en la Revista, siempre y cuando los autores obtengan el permiso escrito de quién posea el *Copyright*.

Los trabajos serán enviados por correo electrónico a tokoginecologia@gmail.com, que acusará el recibo del artículo para su valoración editorial. Tras la recepción, se comunicará la aceptación o rechazo del mismo al autor de correspondencia por email, así como los potenciales cambios o correcciones a realizar si fuese menester. En caso de aceptación en un tiempo adecuado se le enviará al mismo autor las galeras del artículo para su corrección y subsanación de errores, que deberá realizar en 48 horas, antes de la impresión del mismo.

Tipos de artículos

- **ORIGINALES:** El resumen y abstract se dividirá en los siguientes apartados: Objetivos, Material y Métodos, Resultados y Conclusiones. El texto se dividirá en las siguientes: Introducción (Exposición de los objetivos de la investigación y la literatura al respecto, es una puesta al día del tema investigado), Material y Métodos (describir el tipo de estudio, pacientes, metodología empleada, el material y el análisis estadístico de los datos), Resultados (describir objetivamente los resultados obtenidos), Discusión (se debe comentar los resultados y relacionarlo con el estado del arte, explicar los por qué y llegar a conclusiones que respondan a los objetivos planteados inicialmente. No dar conclusiones no respaldadas por los resultados. Proponer recomendaciones o alternativas. Máximo 2500 palabras).
- **REVISIONES:** El resumen no es necesario que tenga estructura determinada, si bien puede estructurarse como un original. Del mismo modo el cuerpo del artículo en caso de ser una revisión sistemática irá estructurado como un original y en caso de ser una revisión de un tema concreto narrativa se estructurará como convenga al autor siempre con Introducción al inicio y Conclusiones o Discusión al Final. La intención es realizar una puesta al día de un tema determinado, con cierto carácter didáctico. Máximo 4000 palabras.



NORMAS PARA LA PUBLICACIÓN DE TRABAJOS

- **CASOS CLÍNICOS:** El resumen no tendrá estructura determinada. El artículo se estructurará del siguiente modo: Introducción, Caso Clínico (descripción concisa del caso), Discusión. Además debe contener entre 1-4 figuras que ilustren el caso. Máximo 1500 palabras.
- **TRIBUNA HUMANÍSTICA:** Se admitirán trabajos y ensayos, dentro de un contexto histórico, filosófico, social antropológico, artístico, etc., relacionado singularmente con las disciplinas obstétrico-ginecológicas, con la intención de enriquecer culturalmente las páginas de la revista. Máximo 3000 palabras.

Agradecimientos

Se colocarán tras la Discusión, al acabar el cuerpo del texto. Aquí se deben incluir a las personas que han colaborado en algún aspecto del trabajo pero no en la redacción del manuscrito.

Bibliografía

Seguirán las **Normas de Vancouver** para las citas. Las referencias en el texto se colocarán con números arábigos entre paréntesis y por orden de aparición. Sirvan los ejemplos siguientes:

a) Revista, artículo ordinario:

De María AN, Vismara LA, Millar RR, Neumann A, Mason DT. Unusual echographic manifestations of right and left Heratmyxomas. Am J Med 1975;59:713-8.

Las abreviaturas de la revistas seguirán las características del Index Medicus.

b) Libros:

Feigenbaum H. Echocardiography. 2ª Ed. Filadelfia: Lea and Febiger, 1976:447-59

Tablas y Figuras

Se añadirán a continuación de la Bibliografía empezando una página nueva. En cada página se colocará una Tabla o Figura con su respectivo pie de Tabla o Figura, numerados según el orden de aparición en el texto (que es obligatorio) e indentificando las abreviaturas empleadas en las Tablas o las Figuras.

En caso de que la calidad o tamaño de las figuras haga que el manuscrito ocupe demasiado espacio para ser enviado por email, podrán enviarse las Figuras en archivos independientes, permaneciendo los pies de figuras en el manuscrito principal.

Deben tener una calidad suficiente para poder verse con claridad una vez impresas. Los formatos admitidos para las fotos son JPG (preferible) o GIF. Si es conveniente se puede añadir a la figura una flecha para indicar un aspecto relevante de la imagen.

Quienes deseen que las ilustraciones de sus trabajos se impriman a color (en condiciones normales se imprimirán en escala de grises), una vez aceptado el artículo, deberán ponerse en contacto con la Editorial para presupuestar el cargo que ello conlleva.

Todos los artículos aceptados quedan como propiedad permanente de TOKO-GINECOLOGÍA PRÁCTICA y no podrán ser reproducidos total o parcialmente, sin permiso de la Editorial de la Revista. El autor cede, una vez aceptado su trabajo, los derechos de reproducción, distribución, traducción y comunicación pública de su trabajo, en todas aquellas modalidades audiovisuales e infomáticas, cualquiera que se au soporte, hoy existen y que puedan crearse en el futuro.

Revisión

Ácido láctico y salud vaginal

Lactic acid and vaginal health

Javier Haya ⁽¹⁾, África García-Arad ^(1,II), Carlos López de la Manzanara ⁽¹⁾, Maher Balawi ⁽¹⁾, Lara Haya ^(III).

I Ginecólogo

II Microbiólogo

III Facultad de Medicina. Universidad Autónoma de Madrid.

Hospital General Universitario de Ciudad Real. Facultad de Medicina. Universidad de Castilla-La Mancha

INTRODUCCIÓN

Clásicamente, la vagina, estructura fibro-muscular, es el órgano copulatorio de la mujer, el conducto de salida de los fluidos uterinos y además parte del canal blando del parto. Pero más allá de estas definiciones simplistas, la vagina representa un órgano muy importante para la mujer, con gran inervación sensitiva en algunas zonas, y fuente, tanto de placer como de sufrimiento. Y la mujer, con gran frecuencia –o al menos mucha más de la que a ella le gustaría- padece, si no dolor, al menos molestias y desazón.

Las vaginitis, o mejor expresado, las molestias vaginales, constituyen la causa más frecuente de la consulta ginecológica, lo que ya de por sí sería suficiente para dedicarle una atención preferente en el ámbito ginecológico. Pero además de su frecuencia, la profunda alteración en la calidad de vida de la mujer, hace que este tema no deba ser minusvalorado y tratado como algo “menor”. En esta revisión vamos a comprender el complejo equilibrio que mantiene la vagina sana, así como los factores que lo pueden alterar. Podremos, además, comprobar el papel principal que juega el ácido láctico en el mantenimiento de la salud vaginal, y como esta molécula se puede convertir en el mejor aliado del médico para recuperar el bienestar de esta zona tan sensible.

VAGINA Y FLORA VAGINAL

Aspectos generales

La vagina, pese a ser un órgano interno, está conectado con el exterior. Por este motivo es imposible que la vagina sea un órgano estéril, como puede ser el páncreas o el corazón. Además, su abertura está cerca del ano, que es un lugar con una carga muy alta de bacterias intestinales, algunas de las cuales son potenciales patógenos. Esto motiva que la vagina tenga que disponer de un potente, pero a la vez sencillo e ingenioso, sistema de protección, que evite la proliferación desordenada de gérmenes que pudieran causar problemas.

La protección frente al desarrollo de patógenos se basa en la presencia de una gran cantidad de bacterias saprofitas en la vagina, que no tienen ninguna capacidad patógena, y que además evitan la presencia de microorganismos no deseados(1). Estas bacterias son conocidas generalmente con el nombre de bacilos de Döderlein –en honor a Albert Sigmund Gustav Döderlein (1860 -1941), quien en 1892 describió la presencia de lactobacilos en la vagina (figura 1).

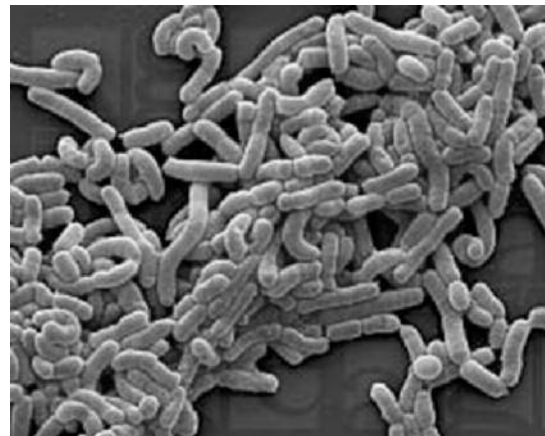

Figura 1. Lactobacilos acidófilos vaginales o de Döderlein

CORRESPONDENCIA:

Dr. Javier Haya

Hospital General Universitario de Ciudad Real,

Otra denominación frecuente para designar a estas bacterias, auténticas guardianas de la salud vaginal es la de bacilos acidófilos, debido a que es el medio ácido en el cual mejor se desenvuelven y en el que la proliferación y desarrollo son más intensos. Estos bacilos son capaces de generar, gracias a su metabolismo anaerobio, un ambiente particularmente ácido, entre 3,5 y 4,5, lo que crea un círculo virtuoso que facilita su permanencia y dificulta el crecimiento de otros gérmenes. Está acidificación se basa en la producción de ácido láctico, que es el principal subproducto generado tras la fermentación sin oxígeno de la glucosa.

También es frecuente referirnos a los bacilos de Döderlein como lactobacilos. Esto se basa en el hecho de que son capaces de fermentar productos lácteos, dando lugar a la producción de yogur. Esta propiedad se utiliza a nivel industrial, empleando estas bacterias(2), junto al *Streptococcus thermophilus*, para la obtención del yogur que podemos encontrar en cualquier tienda. Esto explica el que habitualmente se describa el olor de una vagina sana como parecido al que tiene el yogur, y también el hecho de que a nivel empírico en ocasiones se haya empleado alguna cantidad de yogur, introducido en la vagina, para aliviar molestias de este órgano.

Una vez comentadas las denominaciones más frecuentes de las bacterias saprofitas que fermentan glucosa y producen ácido láctico en la vagina, conviene el que establezcamos cuál sería el nombre más apropiado para designarlas. En este sentido, el consenso generalizado se inclina por el de "*lactobacilos acidófilos*", o bien "*Lactobacillus acidophilus*", muchas veces abreviado como *L. acidophilus*.

Desde la primera descripción de lactobacilos por Döderlein, los lactobacilos han sido generalmente considerados como los guardianes del ecosistema vaginal. Su cantidad es tan alta en la vagina, que se considera el segundo lugar más poblado de bacterias en el organismo humano, tras el colon, pudiéndose encontrar de 10 a 100 millones de lactobacilos por gramo de fluido vaginal(3). El conjunto de los microorganismos que habitan la vagina son conocidos con el nombre genérico de "micro-biota vaginal", o simplemente "microbiota".

MICROBIOTA VAGINAL

Lactobacilos acidófilos

Aunque Döderlein pensaba que las bacterias descritas por él eran solamente de una única especie, los lactobacilos acidófilos de la vagina son un grupo heterogéneo de diversas especies bacterianas, que a su vez pueden tener diversas cepas. Se han identificado más de 20 especies vaginales de lactobacilos, aunque sólo 6, son realmente importantes en el ecosistema vaginal: *L. crispatus*, *L. gasseri*, *L. iners*, *L. jensenii*, *L. buchneri* y *L. vaginalis*(4). La población de la vagina es mucho más heterogénea que lo que antes se consideraba, ya que también se encuentran frecuentemente dentro de la microbiota vaginal de la mujer sana especies de *Bacteroides*, *Staphylococcus epidermidis*, especies de *Corynebacterium*, *Peptostreptococcus* y *Eubacterium*, así como otros géneros bacterianos: *Atopobium vaginae*, *Megasphaera*, *Leptotrichia* y *Mycoplasma*. Curiosamente, muchas de estas bacterias son productoras de ácido láctico, al igual que los lactobacilos, y en algunas mujeres sanas -especialmente negras e hispanas- pueden llegar a ser incluso más abundantes que éstos. Esto vendría a significar que lo realmente importante para mantener la vagina sana no es la presencia de los bacilos acidófilos, sino más bien el ácido láctico y el pH ácido.

Estas bacterias habituales de la vagina han demostrado capacidad para inhibir el crecimiento in vitro de diversos microorganismos patógenos, por ejemplo *Bacteroides fragilis*, *Escherichia coli*, *Gardnerella*

vaginalis, *Mobiluncus spp.*, *Neisseria gonorrhoeae*, *Peptostreptococcus anaerobius* y *Staphylococcus aureus*. Está generalmente aceptado que esto se logra a través de la acción del ácido láctico principalmente.

Condiciones fisiológicas de la vagina. Papel del ácido láctico

El pH bajo, ácido, es generalmente aceptado como el principal mecanismo de mantenimiento de la composición de la microflora vaginal y por tanto de la salud de este órgano. La mayoría de los lactobacilos prosperan mejor en un pH < 4.5. Lo que justifica claramente su denominación de "bacilos acidófilos" o amantes de la acidez.

El pH característico de la mujer en la edad fértil oscila entre 3,5 y 4,5. Este pH ácido se consigue gracias a la presencia en cantidad suficiente del ácido láctico en la vagina, lo que convierte a esta molécula en la clave del mantenimiento del entorno favorable para el crecimiento de los lactobacilos en la vagina.

Como curiosidades históricas, comentaremos que el ácido láctico se refinó por primera vez por el químico sueco Carl Wilhelm Scheele en 1780 a partir de leche agria. En 1808, Jöns Jacob Berzelius descubrió que el ácido láctico (en realidad, L-lactato) también se produce en los músculos durante el esfuerzo. Su estructura química fue establecida por Johannes Wislicenus en 1873. En 1856, Louis Pasteur descubrió los *Lactobacillus* y su papel en la fabricación de ácido láctico. El ácido láctico se empezó a producir comercialmente por el laboratorio alemán Boehringer Ingelheim en 1895.

En 2011, la producción mundial de ácido láctico alcanzó 275.000 toneladas, con un crecimiento promedio anual de 10%, empleándose para múltiples tareas, entre ellas como agente conservante alimentario, dada su potente acción antibacteriana.

En la vagina su síntesis corre a cargo de los *Lactobacillus acidophilus*, que lo obtienen a partir del ácido pirúvico, a través de un mecanismo de fermentación de la glucosa. Aunque existen dos isoformas, dextro y levo, esto parece tener poca importancia desde el punto de vista biológico.

OTROS HABITANTES DE LA VAGINA

En las mujeres sanas y sin ningún síntoma es frecuente encontrar múltiples especies bacterianas y no bacterianas, incluyendo aquí a la *Candida*, la *Gardnerella* o el *Actinomyces* (este germen especialmente en portadoras de DIU). Su presencia, en ausencia de síntomas, no debe considerarse en ningún caso como patológica, y su hallazgo ocasional (generalmente en una citología para el cribado de cáncer de cérvix uterino) no debe tratarse(5).

El desarrollo de síntomas depende de la proliferación excesiva de uno o varios de estos gérmenes, como consecuencia de la disminución de los lactobacilos, lo que conlleva la disminución o práctica desaparición del ácido láctico y un aumento del pH vaginal(6).

Así pues, conviene entender que las vaginitis, tanto bacterianas como fúngicas, así como las vaginosis, tienen que ver con alteraciones cuantitativas de la composición de la microflora vaginal, más que con la aparición de gérmenes que habitualmente no habitan en ella(7). Por ello, en ningún caso, salvo en el de tricomoniasis, se debe considerar a las vaginitis como infecciones de transmisión sexual, sino como un desequilibrio endógeno en la proporción de los microorganismos habituales que conviven en la vagina, con una disminución relativa de los lactobacilos acidófilos y del ácido láctico vaginal(8).

MECANISMOS DE DEFENSA DE LA VAGINA

Descripción general. El pH ácido de la vagina

En el apartado anterior hemos comentado que en la vagina conviven gran cantidad y diversidad de gérmenes, y que la clave para el mantenimiento de la salud de esta pasa por la presencia del ácido láctico, que posibilita la existencia de un pH ácido, y de los *Lactobacillus acidophilus* que la producen. Como es natural, tiene que existir algún tipo de herramienta que mantenga esta situación, de manera que la mujer no tenga molestias en la vagina.

El mecanismo por el cual la vagina inhibe el crecimiento de gérmenes patógenos es llamativo, tanto por su eficacia como por su sencillez.

A modo de resumen, podríamos decir que todo el sistema pivota en torno al ácido láctico, que posibilita el mantenimiento de un pH ácido, en torno a 3,5-4,5, que resulta poco propicio para el crecimiento de los hongos, los protozoos todos los *Haemophilus* y demás bacterias no deseadas, que en general necesitan un pH superior a 6,0(9). Por el contrario, los lactobacilos son acidófilos, es decir, encuentran el medio ácido muy acogedor, y es en esta situación cuando proliferación es máxima(10). La forma de conseguir ácido láctico y alcanzar esta situación fisiológica de acidez tiene los siguientes hitos(11):

- Los ovarios producen estradiol.
- El estradiol hace proliferar el epitelio poliestratificado de la mucosa vaginal, e induce que estas células se carguen de glucógeno.
- Las células del epitelio vaginal se van descamando progresivamente la luz vaginal.
- Las células descamadas sufren un proceso lítico, lo que permite la liberación del glucógeno que contienen.
- El glucógeno es metabolizarlo por vía anaerobia -es decir, sin oxígeno- por los bacilos acidófilos. El principal producto de "desecho" que resulta de la fermentación anaerobia de la glucosa es el ácido láctico, que, como hemos comentado, es la pieza fundamental para acidificar el medio vaginal (figura 2).

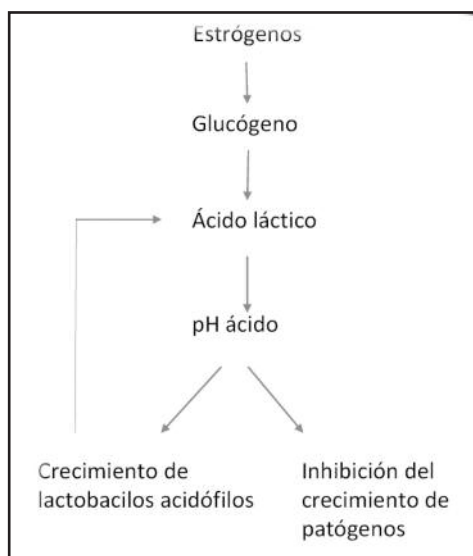


Figura 2. Ciclo virtuoso que se produce en la vagina en condiciones fisiológicas

Este es el mecanismo fundamental que explica el mantenimiento de la salud vaginal, pese a la presencia de potenciales gérmenes patógenos, como la *Candida*(12). Sin embargo, este sistema está complementado por otros mecanismos de defensa: producción de peróxido de hidrógeno o agua oxigenada (H₂O₂).Y elaboración de sustancias bactericidas: las bacteriocinas(13). Estos productos tienen su origen en las bacterias acidófilas, pero para que estas puedan tener una actividad metabólica adecuada es necesario el medio ácido, lo que implica la presencia necesaria del ácido láctico. A continuación describimos someramente estos instrumentos complementarios al ácido láctico y la acidez vaginal.

Peróxido de hidrógeno o agua oxigenada (H₂O₂)

En realidad la síntesis de agua oxigenada está también relacionada con la presencia de ácido láctico(14). En efecto, los iones de hidrógeno del ácido láctico se combinan con el oxígeno dando lugar a la formación de peróxido de hidrógeno vía enzimática.(15) Este producto, que tiene amplia difusión en el ámbito médico como eficaz desinfectante, afecta negativamente a las especies microbianas que carecen de la enzima catalasa, que destruye esta molécula. Sin esta enzima los gérmenes se ven profundamente afectados en su estructura y terminan sucumbiendo (16). Como es lógico, los *Lactobacillus acidophilus* si tienen catalasa, por lo que son inmunes al peróxido de hidrógeno.

Bacteriocinas

Los lactobacilos vaginales producen diversas sustancias específicas de acción antimicrobiana, de estructura peptídica. Tales sustancias son conocidas con el nombre genérico de "bacteriocinas"(17). Aquí, a modo de ejemplo, podemos citar la lactocina y la crispasina.Varios estudios han indicado que la actividad de las bacteriocinas es favorecida por un pH bajo. Esto implica que la presencia de ácido láctico también interviene de alguna manera en este mecanismo de protección de la salud vaginal.

MODIFICACIONES FISIOLÓGICAS DE LA SITUACIÓN VAGINAL

El ecosistema vaginal se caracteriza por ir cambiando a lo largo de la vida de la mujer. Durante la infancia y hasta la pubertad, la escasa presencia de estrógenos conlleva una situación de escaso contenido bacteriano de la vagina. Es en la época fértil en donde se producen los fenómenos anteriormente descritos. Durante la menopausia, los niveles de producción de estrógeno descienden y ello repercute en la fragilidad epitelial de la mucosa vaginal, ya que disminuye el espesor de las diversas capas celulares, y en la disminución de la flora vaginal, a costa de los *Lactobacillus acidophilus*, que dependen de la presencia de glucógeno para subsistir, con lo que la vagina pierde en gran parte su capacidad de limpieza y autoprotección naturales(18).

También es interesante señalar que dentro del extenso periodo de la vida fértil de la mujer, también existen diferentes factores que influyen de una u otra manera en el equilibrio de la microbiota vaginal a continuación describimos los más importantes.

- **Ciclo menstrual:** Durante la menstruación el ambiente vaginal se hace menos ácido (pH 6 o más), pues la sangre menstrual arrastra el ácido láctico presente en la vagina. Además, los lactobacilos descienden en su número debido a que se unen a los hematíes de la sangre menstrual en lugar de mantenerse en las células epiteliales que recubren la vagina. Esto hace que la regla en la mujer sea un factor de riesgo para el mantenimiento del ecosistema vaginal. Es por ello que frecuentemente muchas mujeres refieren molestias inespecíficas en la vagina tras la

regla, que son secundarias al déficit de ácido láctico y de *Lactobacillus acidophilus*. Estas molestias persisten en tanto que la mujer no sea capaz de recuperar la situación de acidez vaginal previa al inicio de la regla.

- **Coito:** ya hemos comentado anteriormente que durante la vida fértil de la mujer, el pH vaginal oscila entre 3,5 y 4,5. No obstante, se ha demostrado que el esperma actúa como un potente alcalinizador que reduce la acidez vaginal en unos pocos segundos, manteniendo la vagina neutralizada (a un pH superior a 6-7) durante varias horas después del coito, tiempo durante el cual los espermatozoides pueden introducirse en los órganos reproductores femeninos(19). Esta situación protege a los espermatozoides, que toleran mal la acidez habitual de la vagina. Pero estas condiciones también pueden ser aprovechadas por los patógenos, ya que encuentran un medio en condiciones adecuadas de alcalinidad para su colonización. Por tanto, la presencia de semen en la vagina provoca la neutralización de los mecanismos naturales de protección. Esto explica que tras periodos de frecuentes relaciones sexuales muchas mujeres refieran molestias vaginales, que son debidas más a la alteración de la microbiota vaginal que a factores mecánicos de rozamiento.
- **Anticonceptivos hormonales:** El uso de anticonceptivos con cifras muy bajas de etinilestradiol, o bien sin él, inducen una situación de relativa hipostrogenemia, lo que altera la producción de glucógeno, y en último término de ácido láctico. Este hecho tiene como consecuencia el que estas mujeres sean particularmente susceptibles a la alteración del ecosistema vaginal(20), y la consiguiente aparición de molestias.
- **Lactancia:** La lactancia suele ser un periodo en el que la cifra de estrógenos suele ser relativamente baja, ya que los ovarios tardan unas semanas en recuperar su completa funcionalidad. En este caso, estamos ante una situación similar a la que describimos para los anticonceptivos hormonales de baja dosis de estrógeno.

MODIFICACIONES PATOLÓGICAS DEL ECOSISTEMA VAGINAL

Existen diversas circunstancias que, de manera patológica, pueden contribuir a la destrucción del ecosistema vaginal fisiológico, facilitando la proliferación de patógenos y de síntomas vaginales, bien por una vaginitis o una vaginosis. A continuación comentamos los más frecuentes.

- **Uso de productos intravaginales:** Como duchas con productos antisépticos o jabonosos. Este tipo de maniobras altera profundamente el ecosistema vaginal, ya que arrastra el ácido láctico y los *Lactobacillus acidophilus*, propiciando la instauración de un pH no ácido. Este problema se puede acentuar especialmente si se utilizan productos alcalinos para efectuar los lavados vaginales. En ocasiones no es necesario que se lleguen a realizar lavados vaginales, sino que el mero hecho de una higiene demasiado frecuente (más de dos veces al día) es suficiente para alterar las condiciones de la vagina.
- **Uso de antibióticos:** La acción de los antibióticos no se limita a destruir los patógenos del organismo sino que muchas veces también provoca un descenso de «los microorganismos buenos», de la flora natural que puebla nuestro organismo. Los *Lactobacillus acidophilus*, al igual que gran parte de la flora intestinal, son sensibles a los antibióticos de amplio espectro,

especialmente los beta-lactámicos. Esto explica, por ejemplo la aparición de diarreas más o menos intensas tras el uso de antibióticos sistémicos. Del mismo modo justifica las vaginitis por *Candida*, ya que los hongos no son sensibles a los antibióticos, por lo que no se ven afectados por éstos, a diferencia de lo que ocurre con los *Lactobacillus acidophilus*. De hecho, es muy frecuente el binomio “tratamiento antibiótico-vaginitis candidiásica”, y es algo que todos los sanitarios deberían conocer antes de iniciar un tratamiento antibacteriano en una mujer en edad fértil.

- **El estrés crónico:** Esta situación facilita la producción de corticoides en grandes cantidades, fundamentalmente cortisol, lo que a su vez tiene una repercusión negativa en múltiples estructuras sistémicas. Entre ellas se encuentra la vagina, lugar al que también llegan los corticoides suprarrenales, alterando el crecimiento de los *Lactobacillus acidophilus* y la producción de ácido láctico(21).

IMPORTANCIA DEL ÁCIDO LÁCTICO

Si desde su descubrimiento se han considerado a los bacilos acidófilos como “los guardianes de la vagina”(22), no cabe duda de que su principal “arma” lo constituye el ácido láctico(23). Esta molécula, que hasta el momento se le ha prestado escasa atención, es la clave para el mantenimiento de la salud de la vagina, ya que es la responsable del pH ácido que facilita el desarrollo de los bacilos acidófilos e inhibe el crecimiento de patógenos (figura 3).

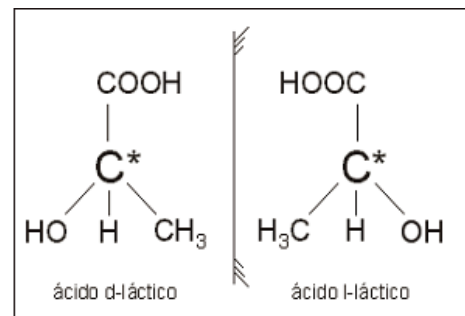


Figura 3. Estructura química del ácido láctico, con sus dos isómeros

Ya hemos comentado que no debemos preocuparnos por los múltiples microorganismos que en condiciones normales podemos encontrar en la vagina, diferentes de los ya conocidos lactobacilos, tales como bacterias Gram positivas, Gram negativas, y hongos. Mientras que se mantenga en la vagina el ácido láctico y un pH menor de 4,5 no resultan peligrosos para la misma, pues necesitan de un medio alcalino o poco ácido para su reproducción(24).

Como ya hemos comentado a lo largo de esta revisión, podemos considerar el ácido láctico como la pieza piedra angular del mantenimiento normal del ecosistema vaginal(25). Es su presencia en cantidades adecuadas lo que garantiza el mantenimiento de un pH vaginal ácido. En esta situación los bacilos proliferan adecuadamente, y tienen un metabolismo correcto. Además es el ácido láctico el que da lugar a la producción del agua oxigenada, y además facilita la actuación de las bacteriocinas, letales para gran número de patógenos. Así pues, la ausencia del ácido láctico tiene como consecuencia la elevación del

pH, creando un medio agresivo para las bacterias acidófilas, que se desenvuelven mal en un medio no ácido(26). Además desaparece el peróxido de hidrógeno y disminuye la cantidad y capacidad de actuación de las bacteriocinas. Es por ello que podemos considerar el ácido láctico como un auténtico desinfectante vaginal, del cual depende en gran medida la situación de bienestar vaginal(27).

Aunque siempre se ha pensado que el potencial principal del ácido láctico se centraba en solución antibacteriana, recientes estudios muestran también su efecto antivírico, incluyendo aquí el virus del HIV(28) y del herpes(29).

En la base de la fisiopatología de la práctica totalidad de las vaginitis se encuentra como origen la existencia de algún tipo de agresión a los bacilos de Döderlein y/o una disminución significativa del ácido láctico(30). Ello desencadena una progresiva alcalinización de la vagina, creando un medio cada vez menos adecuado para la actividad de los lactobacilos. Cuanto más alcalino se torna el medio, menor es la producción de ácido láctico. Todo esto resulta en la creación de un círculo vicioso, cuyo resultado es la práctica paralización del metabolismo de los bacilos acidófilos y la desaparición del ácido láctico, del agua oxigenada y de las bacteriocinas. Ello deja el camino libre para que proliferen gérmenes patógenos(31),(32). La proliferación de gérmenes anormales es la que desencadena la sintomatología vaginal, que tiene un amplio abanico, desde unas leves molestias inespecíficas, hasta un prurito intenso que alteran profundamente la calidad de vida de la mujer (figura 4).

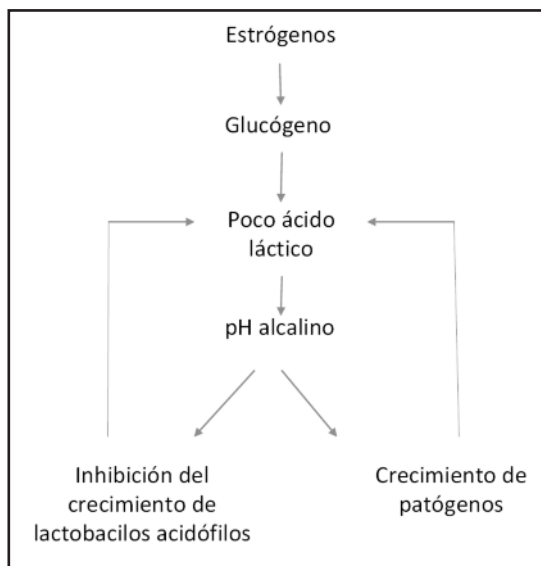


Figura 4. Círculo vicioso que se produce en las vaginitis/vaginosis

Teniendo esto en cuenta, es fácil de entender que el aporte exógeno de ácido láctico llevará a una acidificación de la vagina, facilitando que los bacilos de Döderlein vuelvan a recuperar su capacidad metabólica. Al ocurrir esto son ellos mismos los que inician un círculo virtuoso, por el que cada vez producen mayor cantidad de ácido láctico, acidificándose la vagina. Cuando hay ácido láctico, además de acidificarse la vagina, aparecen también las bacteriocinas y el peróxido de hidrógeno, creando

un ambiente adverso para el crecimiento de los patógenos, que terminan por reducir drásticamente su número. Cuando esto ocurre, desaparecen las molestias vaginales.

Por último, un factor que generalmente se ha valorado poco, aunque cada vez tenemos más datos, es la acción estimulante del sistema inmune del ácido láctico, lo que podría contribuir también de algún modo al mantenimiento de la salud vaginal(33).

RECUPERACIÓN DE LA SALUD VAGINAL: TRATAMIENTO DE LAS VAGINITIS Y LAS VAGINOSIS

Se ha comentado ya la circunstancia de que cuando el delicado equilibrio de la microbiota vaginal se rompe, y disminuyen los *Lactobacillus acidophilus* y el ácido láctico, se producen la proliferación de patógenos, siendo los más frecuentes la *Candida* y la *Gardenerella*. Ello desencadena, respectivamente, la vaginitis candidiásica y la vaginosis bacteriana, que se acompañan de sintomatología más o menos intensa. Sin embargo, también podemos encontrarnos mujeres sintomáticas en las cuales no es fácil establecer cuál es el causante del cuadro. Esto es debido a que realmente se produce la proliferación de múltiples gérmenes patógenos, sin que haya un predominio claro de ninguno de ellos. Esto es lo que se ha dado en llamar "vaginitis inespecíficas".

La frecuencia de estos cuadros es tal, que se repite en todos los textos el hecho de que el 100% de las mujeres padecerán al menos un cuadro de vaginitis/vaginosis a lo largo de su vida. Pero lo más habitual realmente es que sean varios los cuadros que sufre una mujer a lo largo de su vida.

Sin embargo, lo más preocupante no son los episodios aislados de vaginitis o vaginosis, sino los cuadros recidivantes. En este sentido, no es infrecuente encontrarnos mujeres en las que mes tras mes se reproducen cuadros sintomáticos después de una aparente curación. El tratamiento de estas situaciones llega a ser exasperante en algunas ocasiones, tanto para el clínico como para la paciente. Es frecuente que se recurra a múltiples y variados tratamientos, tanto tópicos como sistémicos, así como tratar a la pareja, cambiar los hábitos de vida de la mujer, etcétera, sin que por ello dejen de reproducirse periódicamente los cuadros.

Dado que en la actualidad comprendemos mucho mejor la fisiología de la vagina y lo que ocurre en ella cuando se desarrolla una vaginitis o una vaginosis, estamos en una mejor disposición para hacer un tratamiento lógico y racional, que no sólo cure a la paciente en una primera instancia, lo cual suele ser sencillo, sino, lo que es más importante, prevenga y evite las recidivas.

Ante una mujer en la cual diagnosticamos una vaginitis candidiásica, una vaginosis bacteriana o una vaginitis inespecífica el tratamiento debe ir dirigido en dos direcciones, que son confluyentes(34):

- Disminuir la cantidad del patógeno
- Recuperar el pH vaginal

En general, la mayoría de los clínicos sólo perciben como necesaria la primera parte del tratamiento, es decir, disminuir o eliminar al patógeno[35]. Para ello se suelen utilizar los imidazoles tópicos, generalmente el clotrimazol en una dosis única de un comprimido vaginal de 500 mg o bien un triazólico sistémico como fluconazol en una dosis única de una cápsula de 150 mg, para el tratamiento de los hongos, y metronidazol o clindamicina en alguna de las múltiples pautas existentes para las vaginosis bacterianas y las vaginitis inespecíficas. El factor común de todos estos fármacos es que actúan activamente sobre los

patógenos, respetando a los lactobacilos, que no son sensibles a ellos. Estos tratamientos generalmente son muy eficaces, y consiguen el objetivo de reducir drásticamente la cantidad de patógenos, con lo cual se produce una rápida mejoría en los síntomas.

Como todos los clínicos somos conscientes del riesgo de recidiva, muchos indican un tratamiento similar para la pareja de la mujer, en la idea de que la causa de la reaparición de los síntomas es debida a una reinfección en la que interviene la pareja sexual, que actuaría como reservorio. Esto sin embargo es un error, ya que la *Cándida* no sobrevive en el pene, salvo que el varón tenga alguna enfermedad predisponente, y de igual manera ocurre con la *Gardenerella* y los demás gérmenes que producen las vaginitis inespecíficas.

Si de verdad queremos prevenir las recidivas, lo obligado es pensar en recuperar el pH vaginal y restablecer de este modo las condiciones favorables para que proliferen y se desarrollen los *Lactobacillus acidophilus*, que serán los que protegerán de verdad a la mujer de la aparición de nuevos cuadros(36).

Por eso, desde hace ya bastante tiempo se vienen aconsejando los probióticos como tratamiento complementario al uso de fungicidas o antibióticos(37). En sí la idea es buena, ya que permitiría recuperar rápidamente una población de lactobacilos. Sin embargo, si meditamos el tema, nos damos cuenta de que realmente no estamos haciendo lo mejor, ya que(38):

- Los *Lactobacillus acidophilus* que aportamos no tienen por qué ser los mismos que habitualmente tiene la mujer como saprofitas habituales(39). Cada mujer tiene su flora propia y diferente de la de las demás mujeres, y lo ideal sería aportar exactamente la especie de *Lactobacillus acidophilus* que mejor se adaptan a la situación de cada paciente, y que constituyen el ecosistema vaginal característico de ella(40).
- En tanto no se haya conseguido la acidificación de la vagina, la proliferación de los *Lactobacillus acidophilus* es muy precaria. Si queremos que estos gérmenes realmente se reproduzcan en gran cantidad, previamente es necesario el conseguir un pH ácido en la vagina. Si no llegamos a una masa crítica de lactobacilos, la producción de ácido láctico puede ser insuficiente para conseguir el pH ácido en el cual encuentran estas bacterias las mejores condiciones para proliferar (41),(42). Pero realmente puede ser difícil alcanzar un número suficiente de lactobacilos capaces de producir una cantidad significativa de ácido láctico capaz de acidificar la vagina, y favorecer así el crecimiento de éstos. Es decir, estamos ante un círculo vicioso.

Teniendo esto en cuenta, parece lógico que el primer paso para restablecer la fisiología normal de la vagina sea llegar rápidamente a un pH ácido, por debajo de 4,5. Si no conseguimos llegar a este objetivo previo, lo más probable es que las bacterias que aportamos realmente no lleguen a ocupar el ecosistema vaginal, permitiendo que a corto o medio plazo vuelvan a proliferar los patógenos y den lugar a un nuevo cuadro sintomático(43).

¿Cómo podemos conseguir restablecer de manera rápida un pH ácido en la vagina tras la eliminación/disminución de los patógenos? El modo más fisiológico es mediante el empleo de ácido láctico. Este es el producto final de las bacterias, el auténtico antiséptico, el que realmente evita la proliferación de patógenos y favorecer el crecimiento de los *Lactobacillus acidophilus*(44). Si es el clínico el que proporciona el ácido láctico a la vagina, se evita el depender del funcionamiento de los

probióticos exógenos que administremos. De esta manera nos evitamos un paso, que por otro lado es problemático, teniendo en cuenta, como ya hemos comentado, que en tanto no haya una cantidad suficiente de ácido láctico y un pH ácido, las condiciones ambientales no van a favorecer la proliferación y la actividad metabólica de las bacterias saprofitas de la vagina.

La administración directa del ácido láctico tiene como ventajas fundamentales:

- el hecho de que no va a necesitar de la intervención bacteriana para alcanzar de manera rápida y segura un pH ácido,
- y que por otro lado, alcanzado éste, las bacterias que van a proliferar son las propias de la mujer, en concreto las que aún se encontraban en la vagina, si bien en cantidad disminuida, durante el cuadro de vaginitis o vaginosis, y no otras exógenas, que por otro lado no sabemos si realmente se adaptarían adecuadamente a las condiciones particulares de cada mujer.

En resumen (figura 5), el tratamiento ideal de una vaginitis o vaginosis pasaría por administrar un antifúngico o un antibiótico, según el caso, que reduzca de manera significativa la cantidad de patógenos, y a continuación acidificar rápidamente la vagina con ácido láctico(45). Esta acidez conseguirá frenar el crecimiento de los gérmenes que ocasionaban el cuadro clínico, y además permitirán el crecimiento rápido de los *Lactobacillus acidophilus* propios de la mujer, que a su vez producirán más ácido láctico e impedirán la recidiva sintomática(46). Para mayor seguridad, también sería recomendable acidificar rápidamente la vagina tras uno o varios periodos menstruales, administrando ácido láctico al terminar la regla.

Concretando más podríamos establecer las siguientes pautas:

- *Vaginitis candidiásica*: clotrimazol 500 mg, en un comprimido vaginal único o bien una cápsula por vía oral de fluconazol 150 mg seguido de la administración tópica de ácido láctico durante una semana, en una pauta de un comprimido vaginal por la mañana y otro por la noche, o sólo por la noche, en función de la virulencia del cuadro de la mujer. El ácido láctico se volvería a repetir tras la finalización de su siguiente regla.
- Vaginosis bacteriana y vaginitis inespecíficas: metronidazol o clindamicina tópicos, durante tres-cinco días, en dos aplicaciones diarias, seguido, al igual que en el caso anterior de ácido láctico, con las mismas pautas ya descritas anteriormente. En este caso, más importante que la dosis utilizada, que siempre va a ser suficiente, ya que por la vía tópica se consiguen altas concentraciones, es la duración del tratamiento, que no debe ser nunca inferior a tres días.
- Molestias inespecíficas de origen no claro: en estos casos la utilización del ácido láctico puede ser más que suficiente para eliminar los síntomas y normalizar el ecosistema vaginal, al permitir la proliferación de los lactobacilos acidófilos y limitar la actividad metabólica de los demás gérmenes ocupantes de la vagina. Estudios con otros ácidos orgánicos, que inducen una acidificación de la vagina, también han mostrado resultados favorables en estos casos(47).

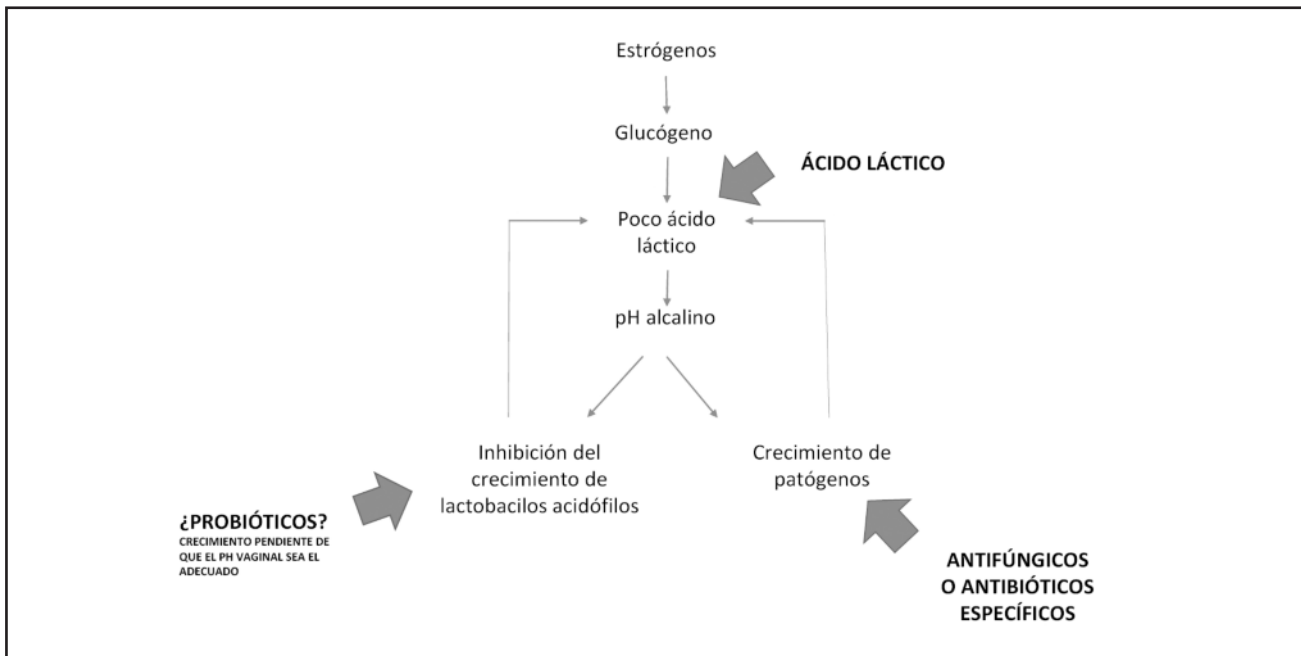


Figura 5. Puntos de actuación para romper el círculo vicioso y evitar las recidivas

Otro aspecto interesante a tener en cuenta es el papel protector del ácido láctico cuando a una mujer le administramos antibióticos sistémicos, que pueden alterar su flora vaginal en este orden de cosas, lo más frecuente es la utilización de penicilinas y derivados, antibióticos a los cuales son muy sensibles los lactobacilos acidófilos. Debemos tener presente el hecho de que, casi con toda seguridad, vamos a disminuir significativamente la población de lactobacilos de la vagina, lo que conllevará paralelamente una disminución del ácido láctico vaginal, y secundariamente un aumento del pH, todo lo cual puede favorecer la proliferación de patógenos. Por ello sería interesante establecer la práctica rutinaria de añadir al antibiótico oral o parenteral la aplicación tópica intravaginal de comprimidos vaginales de ácido láctico, que mantendrían el pH en una banda ácida, evitando el crecimiento de patógenos, y por tanto el desarrollo del cuadro clínico de una vaginitis o una vaginosis. Realmente sería algo similar a lo que hacemos cuando administramos omeprazol a los pacientes que reciben algún tipo de tratamiento con antiinflamatorios no esteroideos.

Por último, a modo de comentario, conviene recordar que la administración de ácido láctico tópico en la vagina no implica ningún riesgo, ya que se trata de una sustancia natural y habitual de la vagina.

Hasta el momento en España no había ningún tratamiento exclusivamente a base de ácido láctico y con una galénica cómoda para las pacientes pero actualmente un laboratorio nacional "Arafarma Group, S.A." ha lanzado un producto denominado Fisiolat que además de una galénica innovadora, contiene 250 mg de ácido láctico y cuya indicación es precisamente la prevención y/o eliminación de infecciones vaginales iniciales y recurrentes. En un estudio clínico, que en la actualidad está en marcha ("Propuesta de un nuevo protocolo de tratamiento de la vaginitis y vaginosis para evitar las recidivas"), los resultados obtenidos son francamente satisfactorios y reafirman clínicamente lo expuesto por otros autores.

BIBLIOGRAFÍA

1. Vasquez, A.; Jakobsson, T.; Ahme, S.; Forsum, U.; Molin, G. (2002). "Vaginal Lactobacillus Flora of Healthy Swedish Women". *Journal of Clinical Microbiology* 40 (8): 2746–2749.
2. Anjum N, Maqsood S, Masud T, Ahmad A, Sohail A, Momin A. Lactobacillus acidophilus: characterization of the species and application in food production. *Crit Rev Food Sci Nutr*. 2014;54(9):1241-51
3. Ravel J1, Gajer P, Abdo Z, Schneider GM, Koenig SS, McCulle SL, Karlebach S, Gorle R, Russell J, Tacket CO, Brotman RM, Davis CC, Ault K, Peralta L, Forney LJ. Vaginal microbiome of reproductive-age women. *Proc Natl Acad Sci U S A*. 2011 Mar 15;108 Suppl 1:4680-7
4. Pendharkar S1, Magopane T, Larsson PG, de Bruyn G, Gray GE, Hammarström L, Marcotte H. Identification and characterisation of vaginal lactobacilli from South African women. *BMC Infect Dis*. 2013 Jan 26;13:43
5. Atassi F1, Brassart D, Grob P, Graf F, Servin AL. Lactobacillus strains isolated from the vaginal microbiota of healthy women inhibit *Prevotella* and *Gardnerella vaginalis* in coculture and cell culture. *FEMS Immunol Med Microbiol*. 2006 Dec;48(3):424-32.
6. Garg KB, Ganguli I, Kriplani A, Lohiya NK, Thulkar J, Talwar GP. Metabolic properties of lactobacilli in women experiencing recurring episodes of bacterial vaginosis with vaginal pH \geq 5. *Eur J Clin Microbiol Infect Dis*. 2010 Jan;29(1):123-5.
7. Brotman RM. Vaginal microbiome and sexually transmitted infections: an epidemiologic perspective. *J Clin Invest*. 2011 Dec;121(12):4610-7.
8. Kaewsrichan J1, Peeyananjarassri K, Kongprasertkit J. Selection and identification of anaerobic lactobacilli producing inhibitory compounds against vaginal pathogens. *FEMS Immunol Med Microbiol*. 2006 Oct;48(1):75-83.
9. De Gregorio PR1, Juárez Tomás MS, Santos V, Nader-Macias ME. Beneficial lactobacilli: effects on the vaginal tract in a murine experimental model. *Antonie Van Leeuwenhoek*. 2012 Nov;102(4):569-80.
10. Rönnqvist PD1, Forsgren-Brusk UB, Grahn-Håkansson EE. Lactobacilli in the female genital tract in relation to other genital microbes and vaginal pH. *Acta Obstet Gynecol Scand*. 2006;85(6):726-35.
11. Boskey ER1, Telsch KM, Whaley KJ, Moench TR, Cone RA. Acid production by vaginal flora in vitro is consistent with the rate and extent of vaginal acidification. *Infect Immun*. 1999 Oct;67(10):5170-5.
12. Yan DH1, Lü Z, Su JR. Comparison of main lactobacillus species between healthy women and women with bacterial vaginosis. *Chin Med J (Engl)*. 2009 Nov 20;122(22):2748-51.
13. Aroutcheva A1, Gariti D, Simon M, Shott S, Faro J, Simoes JA, Gurguis A, Faro S. Defense factors of vaginal lactobacilli. *Am J Obstet Gynecol*. 2001 Aug;185(2):375-9.
14. Atassi F1, Servin AL. Individual and co-operative roles of lactic acid and hydrogen peroxide in the killing activity of enteric strain *Lactobacillus johnsonii* NCC933 and vaginal strain *Lactobacillus gasseri* KS120.1 against enteric, uropathogenic and vaginosis-associated pathogens. *FEMS Microbiol Lett*. 2010 Mar;304(1):29-38
15. Angeles-López M1, García-Cano Ramos E, Aquino Santiago C. Hydrogen peroxide production and resistance to nonoxinol-9 in *Lactobacillus* spp. isolated from the vagina of reproductive-age women. *Rev Latinoam Microbiol*. 2001 Oct-Dec;43(4):171-6
16. Hillier SL1, Krohn MA, Rabe LK, Klebanoff SJ, Eschenbach DA. The normal vaginal flora, H₂O₂-producing lactobacilli, and bacterial vaginosis in pregnant women. *Clin Infect Dis*. 1993 Jun;16 Suppl 4:S273-81.
17. Aroutcheva AA1, Simoes JA, Faro S. Antimicrobial protein produced by vaginal *Lactobacillus acidophilus* that inhibits *Gardnerella vaginalis*. *Infect Dis Obstet Gynecol*. 2001;9(1):33-9.
18. Jaisamram U1, Triratanachai S, Chaikittisilpa S, Grob P, Prasauskas V, Taechakraichana N. Ultra-low-dose estradiol and lactobacilli in the local treatment of postmenopausal vaginal atrophy. *Climacteric*. 2013 Jun;16(3):347-55.
19. O'Hanlon DE1, Lanier BR, Moench TR, Cone RA. Cervicovaginal fluid and semen block the microbicidal activity of hydrogen peroxide produced by vaginal lactobacilli. *BMC Infect Dis*. 2010 May 19;10:120
20. Güzel AB, Küçüköz-Güleç U, Aydın M, Gümrall R, Kalkanci A, Ilkit M. Candida vaginitis during contraceptive use: the influence of methods, antifungal susceptibility and virulence patterns. *J Obstet Gynaecol*. 2013 Nov;33(8):850-6
21. Borges S1, Silva J, Teixeira P. The role of lactobacilli and probiotics in maintaining vaginal health. *Arch Gynecol Obstet*. 2014 Mar;289(3):479-89.
22. Boris S1, Barbés C. Role played by lactobacilli in controlling the population of vaginal pathogens. *Microbes Infect*. 2000 Apr;2(5):543-6.
23. Graver MA1, Wade JJ. The role of acidification in the inhibition of *Neisseria gonorrhoeae* by vaginal lactobacilli during anaerobic growth. *Ann Clin Microbiol Antimicrob*. 2011 Feb 17;10:8
24. Lepargneur JP1, Rousseau V. Protective role of the

Revisión

Estadaje robótico en el cáncer de cervix avanzado

Robotic staging for advanced cervical cancer

Mikel Gorostidi⁽¹⁾, Ruben Ruiz⁽²⁾, Marisa Avila⁽¹⁾, Paloma Cobas⁽¹⁾, Arantxa Lekuona⁽¹⁾

¹ Médico Adjunto Sección Ginecología Oncológica

² Jefe de Servicio

Hospital Universitario Donostia, San Sebastián

RESUMEN

La piedra angular del tratamiento del cáncer de cervix avanzado es la quimioterapia y radioterapia concomitante, extendiendo el área de irradiación terapéutica al área paraórtica en caso de afectación ganglionar en el abdomen superior. La sensibilidad de las pruebas de imagen existentes, incluida la tomografía por emisión de positrones (PET), es muy baja, con una tasa inadmisiblemente de falsos negativos. El estadaje quirúrgico es la mejor manera de conocer la verdadera afectación ganglionar; además algunas publicaciones sugieren un posible efecto terapéutico en el cáncer de cervix.

La evaluación preterapéutica de las cadenas ganglionares paraaórticas derivan en diferentes alternativas terapéuticas, que tienen impacto en la supervivencia global del paciente; muchas veces esta evaluación se realiza en función de la experiencia quirúrgica del cirujano, o según los recursos disponibles en el centro. Hasta que una técnica diagnóstica ofrezca mayores sensibilidades debe ofrecerse una evaluación quirúrgica de la afectación ganglionar, preferiblemente vía retroperitoneal hasta la vena renal mediante cirugía mínimamente invasiva (laparoscópica o robótica).

PALABRAS CLAVE

Cáncer de cervix, cirugía robótica, linfadenectomía paraaórtica extraperitoneal

ABSTRACT

Treatment for advanced cervical cancer is chemotherapy and concomitant radiotherapy, extending the radiation field if affected nodes are present in the upper abdomen. Sensitivity of available imaging techniques, including Positron Emission Tomography (PET), is very low, with an inadmissible false negative rates. Surgical staging is the best way to assess nodal status.

The uncertainty regarding survival impact of pre-treatment para-aortic lymph node assessment results in different treatment alternatives, in many cases depending on locally available resources or surgeons' training in advanced laparoscopic procedures. As far as better sensitivity is achieved, a para-aortic lymphadenectomy should be offered preferably via retroperitoneal route until renal vein by MIS (either laparoscopy or robotics) whenever available.

In this paper we make a review of controversies in the subject and explain our experience acquired in this procedure.

KEY WORDS

Cervical cancer, robotics, extraperitoneal paraaortic lymphadenectomy

ESTADIAJE ROBÓTICO EN EL CÁNCER DE CERVIX AVANZADO

La piedra angular del tratamiento del cáncer de cervix avanzado es la quimioterapia y radioterapia concomitante, extendiendo el campo de irradiación a las cadenas paraaórticas si los ganglios están afectados en el abdomen superior. La cirugía de manera aislada es raramente curativa en estos pacientes que requerirán tratamientos complementarios, condicionando la adición de estos tratamientos una alta incidencia de morbilidad si se combinan.

Hoy en día existe insuficiente evidencia para afirmar con rotundidad que el estadaje quirúrgico ganglionar paraaórtico sea beneficioso en el cáncer de cervix avanzado. No existen ensayos randomizados que analicen esta situación y, por tanto, no pueden realizarse recomendaciones definitivas⁽¹⁾. El desconocimiento del impacto real de la linfadenectomía paraaórtica de estadaje provoca que se apliquen diferentes alternativas terapéuticas, y en muchas ocasiones es dependiente de los recursos locales de un centro o del entrenamiento quirúrgico de sus cirujanos en procedimientos laparoscópicos avanzados.

En este artículo discutimos brevemente esta situación y la aportación de la cirugía robótica a la misma.

CORRESPONDENCIA:

Dr. Mikel Gorostidi Pulgar

Hospital Universitario Donostia, San Sebastián,

C/ Usandizaga 18, 6º Izda.

20002, San Sebastián

Tlf.: 670302774

E-mail: mgorostidi@sego.es

Estado ganglionar y radioterapia

Los factores pronósticos más importantes en el cáncer de cervix son el estadio FIGO y la afectación ganglionar. La afectación ganglionar tiene un pronóstico negativo y condiciona la extensión del tratamiento radioterápico.

El estudio histológico de los ganglios linfáticos es el patrón de oro para conocer su estado. La sensibilidad de todas las pruebas de imagen disponibles actualmente es muy baja. La Tomografía Axial Computerizada (TAC) y la Resonancia Magnética (RMN) tienen sensibilidades del 50% y 56% respectivamente. La Tomografía de Emisión de Positrones (PET) es la mayor técnica de imagen para evaluar la diseminación ganglionar, con una sensibilidad del 82% y una especificidad del 95%(2). Se considera aceptable solo en poblaciones con una relativa alta probabilidad de metástasis ganglionares(3).

La tasa de falsos positivos del PET/TAC es del 11%(4), que puede condicionar un sobretratamiento y un aumento de morbilidad.

El infratratamiento en estos pacientes con ganglios positivos que no se objetivan en las pruebas de imagen conllevan una disminución de la supervivencia. La supervivencia de pacientes con ganglios paraaórticos positivos tratados con radioterapia en campo extendido es tan alta como del 50%.

Además, existen estudios que sugieren un beneficio terapéutico de la linfadenectomía paraaórtica en el cáncer de cervix(5,6). Y el año pasado en un metaanálisis publicado en el *Lancet Oncology por Gouy et al*(7) reportan un 12% de falsos negativos para el PET (y hasta un 22% en aquellos casos donde los ganglios pélvicos muestran captación del radiotrazador). Sugieren un estadaje quirúrgico de los pacientes PET negativos. También señalan una supervivencia similar entre el grupo de metástasis ganglionar inferior o igual a 5 mms (tratados con RT extendida) y los PET negativos, sugiriendo un posible efecto terapéutico de la cirugía(8). Los beneficios de la linfadenectomía paraaórtica pueden deberse a la erradicación de enfermedad microscópica, delimitar con precisión los campos de irradiación y una mayor eficacia de la quimioradioterapia sobre la enfermedad microscópica al extirpar la enfermedad macroscópica.

No hay evidencia disponible de una mejora en la supervivencia global de pacientes con cáncer de cervix avanzado y tratamiento combinado quimioterápico y radioterápico dirigido con cirugía de estadaje. Es preciso un estudio randomizado que aclare esta situación. El estudio internacional multicéntrico LiLACS (*Lymphadenectomy in Locally Advanced Cervical Cancer*) dirigido por Frumovitz en el MD Anderson(9), es un ensayo fase 3 que compara el tratamiento quimioradioterápico dirigido por el estadaje quirúrgico frente al tratamiento quimioradioterápico dirigido por el PET/TAC, con supervivencia global como objetivo primario del estudio. Este estudio precisará 8 años para reclutar 600 pacientes con la intención de detectar un 9% de incremento en supervivencia global. Este estudio nos ayudará a resolver esta y otras cuestiones.

Via Retroperitoneal

La vía retroperitoneal permite un campo quirúrgico confortable, sin el inconveniente de las asas intestinales. Está especialmente indicado en pacientes obesas, pacientes con cirugías previas, reestadaje quirúrgico y recurrencias retroperitoneales(10).

También es una vía muy útil en pacientes con importante distensión abdominal, raíz mesentérica corta o que no toleren la posición de trendelenburg(11).

El acceso transperitoneal en nuestra opinión es más difícil, con un 8% de conversión a cirugía abierta, especialmente en obesas(12).

Modelos de investigación en animales han demostrado una reducción en la formación de adherencias en la vía extraperitoneal(13). Es importante que cualquier adherencia que se forme no afectará a las asas intestinales, al contrario de las producidas por el acceso transperitoneal. No tenemos conocimiento que existan estudios que comparen la morbilidad de estas dos vías de acceso, pero se acepta que hay un riesgo menor de complicaciones intraoperatorias intestinales con esta vía de abordaje(14). Además, el acceso extraperitoneal podría hipotéticamente reducir la posibilidad de complicaciones intestinales en la radioterapia ulterior, aunque este hecho no ha sido demostrado.

Ha sido reportado un 9% (+/-7%) de complicaciones intestinales post-radioterapia en un seguimiento a 5 años de cánceres ginecológicos tratados con radioterapia(15).

Límite Superior

Existen numerosas publicaciones que abordan la cuestión de la localización de las metástasis ganglionares en la linfadenectomía paraaórtica.

El límite superior, bien sea la arteria mesentérica inferior (AMI), o la vena renal, es objeto de debate.

Algunos cirujanos realizan una linfadenectomía exclusivamente hasta AMI, porque la metástasis aisladas supravesiculares son poco frecuentes, especialmente si el PET de la pelvis es negativo(16), pero otros autores lo realizan hasta la vena renal izquierda, porque existe un porcentaje significativo de pacientes que tienen metástasis aisladas supravesiculares (17). La linfadenectomía efectuada hasta la vena renal puede doblar el número de ganglios obtenidos(18). Nuestro grupo apoya la realización de la linfadenectomía hasta la vena renal.

Laparoscopia o robótica

Las ventajas de la robótica han sido ampliamente descritas en numerosos artículos, pero existen muy pocos artículos que describan su uso en este procedimiento(11,19-21) y no existen publicaciones que hagan referencia a sus desventajas potenciales. Magaña publicó la primera descripción del procedimiento en 2 cadáveres y seguidamente en una paciente viva (11), la primera serie fue publicada por Vergote en 5 pacientes con cáncer de cervix avanzado (20) realizando la linfadenectomía hasta la AMI, Narducci publicó la primera serie hasta la vena renal izquierda en 6 pacientes. Las series más amplias han sido publicadas por el grupo de Vall D'Hebron en 17 pacientes (24) y por nuestro propio grupo en 13 pacientes (21). Tabla 1. El número de ganglios obtenido vía robótica es comparable a la obtenida por laparoscopia clásica(21) o incluso mayor. Díaz-Feijoo publica un número mayor de ganglios obtenidos por vía robótica al comparar el procedimiento con una serie retrospectiva de su grupo por laparoscopia clásica (17 vs 14 ganglios, $p < 0.05$), con menor pérdida de sangre (90ml vs 20ml, $p < 0.05$) y sin diferencias en complicaciones postoperatorias.

La linfadenectomía robótica paraaórtica retroperitoneal se realiza en un campo quirúrgico muy estrecho. La colisión de los brazos robóticos puede ser un problema difícil de resolver. La colocación de los trocares es muy importante en cirugía laparoscópica, pero en nuestra experiencia el margen de error y la versatilidad de los mismos es mucho mayor que en la cirugía robótica. Figura 1. Además precisamos un trocar adicional en robótica, con incisiones de 8 mms para 2 brazos y de 10-12 mms para óptica y ayudante.

La disposición que utilizamos en nuestro centro es muy similar a la que empleamos en cirugía laparoscópica clásica(21). Nos permite una buena triangulación sin colisiones, y el asistente puede estar algo más confortable, aunque habitualmente en cirugía robótica el asistente está limitado por los brazos del robot.

Autor	n	Nivel de disección	Cáncer	Nº Ganglios
Magriña (11)	1*	Vena renal	Cáncer de cervix avanzado	5*
Vergote (20)	5	AMI	Cáncer de cervix avanzado	9,2 (7-12)
Narducci (19)	6	Vena renal	Cáncer no seminomatoso en el varón, cáncer de cervix y de cúpula vaginal	12,1 (4-20)
Gorostidi (21)	13	Vena renal	Cáncer de cervix avanzado, cáncer temprano de ovario y cáncer de endometrio	12 (4-21)
Diaz-Feijoo (24)	17	Vena renal	Cáncer de cervix avanzado	17 (10-31)

TABLA I.- Series publicadas de linfadenectomía paraaórtica extraperitoneal.
 *2 cadáveres and 1 paciente vivo con cáncer de cervix avanzado (linfadenectomía selectiva (no sistemática).
 AMI: Arteria Mesentérica Inferior

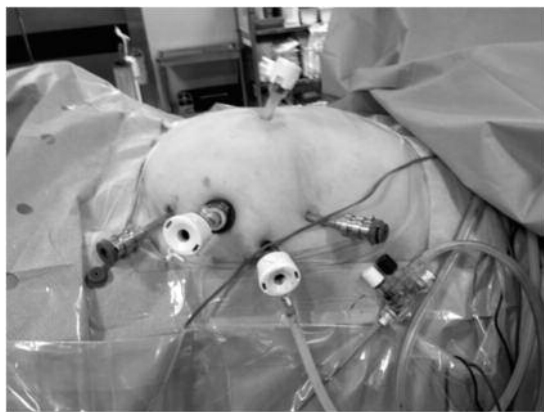


Figura 1. Disposición de los trocares robóticos

No existen estudios randomizados que comparen los resultados de la cirugía laparoscópica clásica y la robótica en la linfadenectomía paraaórtica retroperitoneal. Se necesitan estudios randomizados que permitan evaluar las potenciales diferencias existentes en pérdida de sangre, número de ganglios, tiempo quirúrgico, etc.

En nuestra experiencia no hemos encontrado grandes ventajas gracias a la robótica en este procedimiento. Figura 2. Nuestro tiempo quirúrgico es mayor, aunque en parte debido a nuestra curva de aprendizaje. De la misma manera hemos encontrado problemas con los trocares robóticos, siendo más fácil que se deslicen fuera en obesas. Figura 3. O más facilidad de perder la visión de los instrumentos robóticos, que deben estar siempre controlados bajo visión directa para evitar el riesgo de cualquier tipo de lesión. Así mismo la pérdida de sensibilidad háptica (tacto) o es decir, conocer la fuerza de tracción que se aplica con los brazos, puede ser muy peligrosa. La única complicación de nuestro grupo consistió en un arrancamiento inadvertido de la AMI

por tracción excesiva del techo de la disección. Los selladores avanzados robóticos solo están disponibles para la 3ª y la recién salida 4ª generación, los modelos Si y Xi Da Vinci S, Intuitive Surgical (Sunnyvale, CA), por lo que en nuestro caso, que disponemos de un robot de 2ª generación (modelo S) nos vemos obligados a una buena esqueletonización de todos los pedículos vasculares y uso exclusivo de energía bipolar y monopolar, eso sí, muy eficientes.



Figura 2. Vena Cava Supramesentérica y Vena Renal Izquierda

La preservación de las arterias ováricas en las mujeres premenopáusicas no siempre es fácil, especialmente la arteria ovárica izquierda, pero debe ser realizada en el mismo procedimiento. Aconsejamos tunelizar el pedículo ovárico retroperitoneal dejando los ovarios intraperitoneales a través de un pequeño ojal realizado unos 2 cm por encima de la espina iliaca anterosuperior o tan altos como sea posible para preservar la función ovárica en estas pacientes jóvenes y prevenir la posibilidad de hernias internas.

En un futuro muy próximo habrá más sistemas robóticos disponibles. Serán más baratos y mejoran, incorporando sensibilidad táctil así como otras innovaciones. El nuevo sistema Xi Da Vinci por ejemplo presenta algunas mejoras, como brazos más largos, más pequeños y estrechos, con mayor versatilidad y los brazos suspendidos de la columna; en vez de salir desde detrás éstos salen desde arriba, lo que facilita el acceso anatómico a virtualmente todos los 4 cuadrantes.



Figura 3. Deslizamiento del trocar óptico robótico

La cirugía mínimamente invasiva se irá instaurando progresivamente el la mayoría de los procedimientos quirúrgicos y será in duda alguna el patron de oro frente a la laparotomía. Aunque a día de hoy su aportación en este procedimiento todavía es escasa, no tenemos ninguna duda que en un future próximo será mucho mayor, por lo que es primordial continuar investigando y avanzado en esta linea.

Linfadenectomía pélvica

Algunos autores defienden que la quimioterapia y la radioterapia concomitante no controlan una proporción importante de ganglios afectos, y que la reducción quirúrgica de volumen tumoral extirpando los ganglios sospechosos afectos podría mejorar la supervivencia(22). Pero no existe evidencia para apoyar la linfadenectomía pélvica sistemática en el cáncer de cervix avanzado.

La linfadenectomía pélvica puede ser realizada fácilmente por la vía transperitoneal clásica(23), la robótica hace el procedimiento extremadamente sencillo. Así mismo, también ha sido descrita la vía extraperitoneal laparoscópica para la linfadenectomía pélvica(22), pero la técnica quirúrgica es más complicada y los beneficios teóricos de reducción de adherencias más limitados también. No existe ninguna publicación al respecto en cirugía robótica. En nuestro centro hemos realizado parcialmente algunas linfadenectomias pélvicas extraperitoneales robóticas de forma unilateral o parcial, pero siempre las hemos completado vía transperitoneal clásica debido a diferentes problemas técnicos o debido a la incomodidad y dificultad que nos ocasionaba. Figura 4.

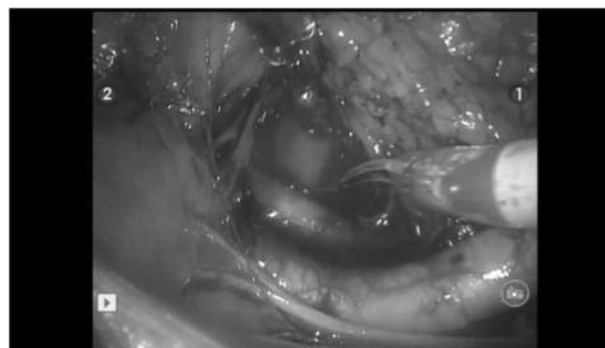


Figura 4. Abordaje linfadenectomía pélvica izquierdo retroperitoneal robótica

CONCLUSIÓN

El estadaje del cáncer de cervix avanzado debe ser quirúrgico, y esta es la única vía de conocer con exactitud el estado ganglionar. La linfadenectomía paraaórtica hasta la vena renal izquierda aporta la información más completa. No existe ningún beneficio demostrado en supervivencia, pero su información ayudará a dirigir el tratamiento radioterápico y puede tener un efecto positivo al disminuir la masa tumoral.

La laparoscopia clásica y la robótica son procedimientos factibles y seguros, con pocas complicaciones. El tratamiento radioterápico posterior no será retrasado por motivo de la cirugía y la morbilidad de la radioterapia no se verá afectada.

No hay estudios randomizados que demuestren un beneficio por el uso de la robótica en esta vía.

BIBLIOGRAFÍA

1. Brockbank E, Kokka F, Bryant A, Pomel C, Reynolds K. Pre-treatment surgical para-aortic lymph node assessment in locally advanced cervical cancer. *Cochrane Database Syst Rev* 2013;3:CD008217..
2. Choi HJ, Ju W, Myung SK, Kim Y. Diagnostic performance of computer tomography, magnetic resonance imaging, and positron emission tomography or positron emission tomography/computer tomography for detection of metastatic lymph nodes in patients with cervical cancer: Meta-analysis. *Cancer Sci* 2010, Jun;101(6):1471-9.
3. Kang S, Kim SK, Chung DC, Seo SS, Kim JY, Nam BH, Park SY. Diagnostic value of (18)F-FDG PET for evaluation of paraaortic nodal metastasis in patients with cervical carcinoma: A metaanalysis. *J Nucl Med* 2010, Mar;51(3):360-7.
4. Perez-Medina T, Pereira A, Mucientes J, García-Espantaleón M, Jiménez JS, Calles L, et al. Prospective evaluation of 18-fluoro-2-deoxy-d-glucose positron emission tomography for the discrimination of paraaortic nodal spread in patients with locally advanced cervical carcinoma. *Int J Gynecol Cancer* 2013, Jan;23(1):170-5.
5. Leblanc E, Narducci F, Frumovitz M, Lesoin A, Castelain B, Baranzelli MC, et al. Therapeutic value of pretherapeutic extraperitoneal laparoscopic staging of locally advanced cervical carcinoma. *Gynecol Oncol* 2007, May;105(2):304-11.
6. Marnitz S, Köhler C, Roth C, Füller J, Hinkelbein W, Schneider A. Is there a benefit of pretreatment laparoscopic transperitoneal surgical staging in patients with advanced cervical cancer? *Gynecol Oncol* 2005, Dec;99(3):536-44.
7. Gouy S, Morice P, Narducci F, Uzan C, Gilmore J, Kolesnikov-Gauthier H, et al. Nodal-staging surgery for locally advanced cervical cancer in the era of PET. *Lancet Oncol* 2012, May;13(5):e212-20.
8. Gouy S, Morice P, Narducci F, Uzan C, Martinez A, Rey A, et al. Prospective multicenter study evaluating the survival of patients with locally advanced cervical cancer undergoing laparoscopic para-aortic lymphadenectomy before chemoradiotherapy in the era of positron emission tomography imaging. *J Clin Oncol* 2013, Aug 20;31(24):3026-33.
9. Frumovitz M, Querleu D, Gil-Moreno A, Morice P, Jhingran A, Munsell MF, et al. Lymphadenectomy in locally advanced cervical cancer study (lilacs): Phase III clinical trial comparing surgical with radiologic staging in patients with stages IB2-IVA cervical cancer. *J Minim Invasive Gynecol* 2013, Jul 31.
10. Dargent D, Ansquer Y, Mathevet P. Technical development and results of left extraperitoneal laparoscopic paraaortic lymphadenectomy for cervical cancer. *Gynecol Oncol* 2000, Apr;77(1):87-92.
11. Magrina JF, Kho R, Montero RP, Magtibay PM, Pawlina W. Robotic extraperitoneal aortic lymphadenectomy: Development of a technique. *Gynecol Oncol* 2009, Apr;113(1):32-5.
12. Abu-Rustum NR, Chi DS, Sonoda Y, DiClemente MJ, Bekker G, Gemignani M, et al. Transperitoneal laparoscopic pelvic and para-aortic lymph node dissection using the argon-beam coagulator and monopolar instruments: An 8-year study and description of technique. *Gynecol Oncol* 2003, Jun;89(3):504-13.
13. Occelli B, Narducci F, Lanvin D, Querleu D, Coste E, Castelain B, et al. De novo adhesions with extraperitoneal endosurgical para-aortic lymphadenectomy versus transperitoneal laparoscopic para-aortic lymphadenectomy: A randomized experimental study. *Am J Obstet Gynecol* 2000, Sep;183(3):529-33.
14. Huang M, Slomovitz BM, Ramirez PT. Transperitoneal versus extraperitoneal para-aortic lymphadenectomy in patients with cervical cancer. *Rev Obstet Gynecol* 2009;2(2):101-6.
15. Stanic S, Mayadev JS. Tolerance of the small bowel to therapeutic irradiation: A focus on late toxicity in patients receiving para-aortic nodal irradiation for gynecologic malignancies. *Int J Gynecol Cancer* 2013, May;23(4):592-7.
16. Vergote I, Amant F, Berteloot P, Van Gramberen M. Laparoscopic lower para-aortic staging lymphadenectomy in stage IB2, II, and III cervical cancer. *Int J Gynecol Cancer* 2002;12(1):22-6.
17. Gil-Moreno A, Magrina JF, Pérez-Benavente A, Díaz-Feijoo B, Sánchez-Iglesias JL, García A, et al. Location of aortic node metastases in locally advanced cervical cancer. *Gynecol Oncol* 2012, May;125(2):312-4.
18. Köhler C, Tozzi R, Klemm P, Schneider A. Laparoscopic paraaortic left-sided transperitoneal infrarenal lymphadenectomy in patients with gynecologic malignancies: Technique and results. *Gynecol Oncol* 2003, Oct;91(1):139-48.
19. Narducci F, Lambaudie E, Houvenaeghel G, Collinet P, Leblanc E. Early experience of robotic-assisted laparoscopy for extraperitoneal para-aortic lymphadenectomy up to the left renal vein. *Gynecol Oncol* 2009 Oct;115(1):172-4.
20. Vergote I, Pouseele B, Van Gorp T, Vanacker B, Leunen K, Cadron I, et al. Robotic retroperitoneal lower para-aortic lymphadenectomy in cervical carcinoma: First report on the technique used in 5 patients. *Acta Obstet Gynecol Scand* 2008;87(7):783-7.
21. Gorostidi M. Robotic retroperitoneal paraaortic lymphadenectomy at Donostia university hospital. *The Journal of Minimally Invasive Gynecology* 2014 May-Jun;21(3):480-5.
22. Querleu D, Ferron G, Rafii A, Bouissou E, Delannes M, Mery E, Gladieff L. Pelvic lymph node dissection via a lateral extraperitoneal approach: Description of a technique. *Gynecol Oncol* 2008, Apr;109(1):81-5.
23. Querleu D, Leblanc E, Castelain B. Laparoscopic pelvic lymphadenectomy in the staging of early carcinoma of the cervix. *Am J Obstet Gynecol* 1991, Feb;164(2):579-81.
24. Díaz-Feijoo B, Gil-Ibáñez B, Pérez-Benavente A, Martínez-Gómez X, Colás E, Sánchez-Iglesias JL, et al. Comparison of robotic-assisted vs conventional laparoscopy for extraperitoneal paraaortic lymphadenectomy. *Gynecol Oncol* 2014 Jan;132(1):98-101.

Artículo Original

Acceso retroperitoneal para la realización de linfadenectomía aorto-cava por cáncer ginecológico

Retroperitoneal access for aortocava lymphadenectomy in patients with gynecological cancer

Alberro A., Aguerre J., Jaunarena I., Ruiz R., Lekuona A.

Servicio de Ginecología y Obstetricia, Hospital Universitario Donostia

RESUMEN

Antecedentes y objetivos: La linfadenectomía aorto-cava es un procedimiento habitual en el tratamiento del cáncer ginecológico. Puede realizarse por laparoscopia con un acceso transperitoneal o retroperitoneal. En nuestro hospital, desde su introducción en 2007, el acceso retroperitoneal es el que más utilizamos. Analizamos nuestros resultados con esta técnica durante los años 2012 y 2013.

Metodología: Durante 2012 y 2013 hemos realizado 46 linfadenectomías aortocava retroperitoneales por cáncer ginecológico. Los datos han sido recogidos de manera prospectiva en una base de datos.

Resultados: Hemos intervenido 46 pacientes; 30 con adenocarcinomas de endometrio, 11 cérvix avanzados y 5 cánceres de ovario. La edad media de las pacientes fue 61,73 años y el IMC 27,74

1 caso precisó de conversión a laparotomía por lesión vascular y en otro se produjo una lesión de uréter lumbar que precisó nefrostomía. Hubo 2 roturas peritoneales que dificultaron la intervención. Se ligó la arteria mesentérica inferior en una paciente.

Se obtuvieron 11,93 adenopatías de media. En cinco de los 46 casos se hallaron metástasis ganglionares (10,87%).

Conclusiones: El acceso laparoscópico retroperitoneal permite disecciones ganglionares adecuadas (12 ganglios de media) en pacientes con cáncer ginecológico; pero no está exento de complicaciones.

PALABRAS CLAVE:

Linfadenectomía aortocava. Acceso retroperitoneal. Resultados.

ABSTRACT

Background and objectives: Aortocava lymphadenectomy is a usual procedure in gynecology oncology. Laparoscopic access can be transperitoneal or retroperitoneal. Retroperitoneal access was introduced into our hospital in 2007, and is now our most frequently used technique for aortocava lymphadenectomy. We analyze our results between 2012 and 2013.

Methods: During 2012 and 2013 we have performed 46 retroperitoneal aortocaval lymphadenectomies in patients diagnosed with gynecological cancer. Data were collected in a prospective database.

Results: Our patients included 30 women with endometrial adenocarcinoma, 11 with advanced cervical cancer and 5 with ovarian cancer. The mean age in those women was 61,73 and mean BMI was 27,74.

One case required conversion to laparotomy due to vascular injury. In another case the lumbar ureter was injured. A nephrostomy was required. There were 2 peritoneal ruptures which caused intraoperative technical difficulties. A further case required ligation of the inferior mesenteric artery due to bleeding. We obtained an average of 11,93 lymph nodes. In 5 cases out of a total of 46 positive lymph nodes were found (10,87%).

Conclusions: Laparoscopic retroperitoneal access offers adequate node dissection (median 12 lymph nodes) in patients with gynecological cancer; however the procedure is not free of complications.

KEYWORDS

Aortocaval lymphadenectomy. Retroperitoneal access. Results

INTRODUCCIÓN

El manejo de los cánceres ginecológicos ha ido cambiando a lo largo del tiempo. Hoy se sabe que uno de los factores pronósticos más importantes es la presencia de enfermedad diseminada. Es de particular importancia la presencia de metástasis en los ganglios linfáticos pélvicos y/o paaórticos. Por ello, en la cirugía de los cánceres ginecológicos se incluye la realización de linfadenectomía aortocava y pélvica.

En este artículo vamos a centrarnos en la técnica y resultados obtenidos en la linfadenectomía aorto cava laparoscópica. Existen 2 vías principales, la vía transperitoneal y la extraperitoneal o retroperitoneal.

CORRESPONDENCIA:

Dra. Ane Alberro Tranche

Servicio de Ginecología y Obstetricia

Hospital Universitario Donostia

Paseo del Dr. Beguiristain 170-111

20014 Donostia-San Sebastián, Guipuzcoa

Tif.: 943 007035 Mvl.:618426045

E-mail: ana.alberrotranche@osakidetza.net

La vía transperitoneal laparoscópica fue descrita inicialmente por Querleu en 1994.

La paciente se coloca en decúbito supino con los brazos a lo largo del cuerpo.

El cirujano se coloca entre las piernas separadas de la paciente, con un ayudante situado a la izquierda, encargado de controlar la cámara y el separador endoscópico.

Sujetamos el peritoneo con un separador en abanico y nos ayudamos de hilos transparietales con los que lo levantamos.

La intervención comienza por rechazar las asas digestivas hacia el cuadrante superior izquierdo del abdomen. El eje vascular ilioaortocavo se visualiza entonces bajo el peritoneo parietal posterior que lo recubre hasta la tercera porción del duodeno. El uréter derecho se identifica y se incide sobre el peritoneo que recubre la íliaca común derecha justo por encima de su cruce con el uréter. A continuación, la incisión se prolonga a lo largo de la íliaca común y de la aorta, permaneciendo lo más medial posible sobre este vaso. La incisión se asciende hasta la tercera porción del duodeno. Esta elevación tensa las hojas peritoneales laterales como las paredes de una tienda de campaña e impide el retorno de las asas digestivas al campo quirúrgico.

Una vez conseguido el acceso, se identifican los límites de la linfadenectomía y se realiza la disección ganglionar. La incisión peritoneal se deja abierta para permitir el drenaje espontáneo de las serosidades hacia la cavidad peritoneal mayor.

En 1995 se utilizó por primera vez la vía extraperitoneal.

La paciente se coloca en decúbito supino, con las piernas separadas, próxima al borde izquierdo de la camilla y con ambos brazos a lo largo del cuerpo.

El primer paso es acceder vía transperitoneal laparoscópica a la cavidad para explorar el abdomen y verificar que no existe una carcinomatosis o una metástasis que hiciese innecesario este procedimiento. A continuación, bajo control laparoscópico se inicia el procedimiento para el acceso retroperitoneal. Se realiza una incisión de unos 3 cm sobre la fosa íliaca izquierda a un través de dedo en sentido medial a la cresta íliaca y comienza a unos tres dedos por encima de la cresta íliaca anterosuperior. Mediante tijeras y separadores, se seccionan sucesivamente el oblicuo mayor, el oblicuo menor y el transverso en el sentido respectivo de sus fibras. En este momento, el peritoneo, de color amarillo, es bien visible. El índice del cirujano se insinúa a continuación en la incisión hasta contactar con él. Después, se repliega hacia el exterior para permanecer en contacto con la cara profunda del transverso. De este modo, se despega el peritoneo lateral del músculo, sin superar nunca por delante el borde externo de la vaina del recto. Después, el índice vuelve a contactar hacia abajo con la cresta íliaca, que se sigue hasta palpar el relieve del cuadrado lumbar y, a un nivel más medial, el relieve redondeado del músculo psoas. En este momento, el índice presenta el flanco derecho en un punto equidistante entre el reborde costal y la cresta íliaca. Un trocar de 10-12 mm se inserta a este nivel y su penetración en el espacio retroperitoneal se controla con el dedo en posición. El gas se conecta y comienza la insuflación. El índice iliaco se sustituye entonces por un trocar con balón de 10 mm. Tras inflar el balón y fijar el trocar, la óptica se introduce por ese trocar, que ayuda a identificar y luego a liberar con el dedo la cara anterior del músculo psoas y, a continuación, a identificar el uréter izquierdo que debe quedar en el techo del espacio quirúrgico, los vasos gonadales izquierdos y la íliaca común. La óptica se dirige a continuación hacia el músculo transverso para identificar el punto de punción del trocar superior de 5 mm subcostal izquierdo. El peritoneo debe rechazarse

adecuadamente y el trocar sólo debe atravesar la porción roja del músculo para evitar cualquier fuga de gas hacia la cavidad abdominal.

Actualmente, no hay estudios que demuestren que un acceso sea mejor que el otro. Los resultados son similares en ambas técnicas (Panici PB, Plotti F, Zullo MA, Muzii L, Mancini N, Palaia I, Ruggiero A, Angioli R. Pelvic lymphadenectomy for cervical carcinoma: laparotomy extraperitoneal, transperitoneal or laparoscopic approach? A randomized study. *Gynecol Oncol.* 2006;103(3):859). Sin embargo, hay algunos condicionantes que hacen que en algunos casos sea de elección un acceso en comparación con el otro. La vía transperitoneal es de elección en pacientes con antecedentes de cirugía cólica izquierda o cirugía extraperitoneal, o cuando fracasa la vía extraperitoneal.

En los casos de linfadenectomías programadas se prefiere la vía extraperitoneal, así como en los casos de pacientes con sobrepeso o afectas de obesidad. (Scribner DR Jr, Walker JL, Johnson GA, McMeekin SD, Gold MA, Mannel RS. Laparoscopic pelvic and paraaortic lymph node dissection: analysis of the first 100 cases. *Gynecol Oncol.* 2001;82(3):498. Köhler C, Klemm P, Schau A, Possover M, Krause N, Tozzi R, Schneider A. Introduction of transperitoneal lymphadenectomy in a gynecologic oncology center: analysis of 650 laparoscopic pelvic and/or paraaortic transperitoneal lymphadenectomies. *Gynecol Oncol.* 2004;95(1):52).

En nuestro hospital, desde su introducción en 2007, el acceso retroperitoneal es el que más utilizamos. Analizamos nuestros resultados con esta técnica durante los años 2012 y 2013.

MATERIAL Y MÉTODOS

Estudiamos las pacientes diagnosticadas de cáncer ginecológico que han sido sometidas a linfadenectomía aortocava durante los años 2012 y 2013 en el servicio de Ginecología y Obstetricia del Hospital Universitario Donostia.

Se realiza linfadenectomía aortocava retroperitoneal a todas las pacientes de nuestro hospital diagnosticadas de cáncer ginecológico susceptibles de recibir este tratamiento.

La técnica quirúrgica utilizada en todos los casos es la misma. Todas las pacientes son intervenidas por el mismo equipo quirúrgico.

Durante los años 2012 y 2013 hemos realizado en nuestro hospital 46 linfadenectomías aortocava retroperitoneales por cáncer ginecológico: adenocarcinoma de endometrio de alto riesgo, carcinoma de cérvix avanzado (según criterios FIGO y SEGO) y cánceres de ovario seleccionados.

En los adenocarcinomas de endometrio que consideramos que tienen un ALTO RIESGO de afectación ganglionar optamos por realizar la estadificación completa: Linfadenectomía (LND) aortocava retroperitoneal, lavado citológico de cavidad, LND pélvica bilateral, histerectomía total con doble anexectomía y en algunos casos omentectomía y biopsias peritoneales por laparoscopia si cumple algunos de los siguientes criterios:

1. Tumores tipo 2 (G3 o células claras o seroso papilar)
2. Infiltración por RM mayor del 50% del espesor miometrial
3. Infiltración del espacio vasculo-linfático
4. Adenomegalia en estudio radiológico.
5. Infiltración cervical
6. Ca-125 mayor de 65.
7. Sospecha de afectación extrauterina.

Hemos recogido de manera prospectiva en una base de datos Access (Microsoft) la filiación de las pacientes, antecedentes médicos, exploración física, pruebas diagnósticas, variables de la intervención, complicaciones intra y post quirúrgicas, resultado anatomopatológico y seguimiento posterior.

RESULTADOS

En 2012 y 2013 hemos realizado en nuestro hospital 46 linfadenectomías aortocavas retroperitoneales. De ellas, 30 eran pacientes diagnosticadas de adenocarcinoma de endometrio de alto grado, 11 casos eran pacientes con cáncer de cérvix avanzado, y 5 correspondían a mujeres diagnosticadas de cáncer de ovario.

La edad media de las pacientes fue de 61,73 años, con un rango de 38 años a 82 años.

Estas pacientes presentaron un IMC medio de 27,74 (rango 17-43).

Obtuvimos 11,93 adenopatías por paciente, con un rango entre 1-29.

En cuanto a las complicaciones quirúrgicas, hubo un caso de lesión vascular. Se produjo una lesión de la arteria polar renal izquierda. Esta paciente fue la única en la que se precisó de conversión a laparotomía. La rotura peritoneal, que dificulta la intervención, se produjo en dos pacientes, una de ellas la anteriormente descrita que precisó conversión. Respecto a complicaciones urológicas, cabe destacar un caso de lesión de uréter lumbar. El diagnóstico de esta lesión se realizó tardíamente y fue necesaria la realización de nefrostomía.

Por último, en una paciente se realizó ligadura de la arteria mesentérica inferior, sin secuelas posteriores.

DISCUSIÓN

En esta serie realizamos 46 LACR durante los años 2012 y 2013.

En treinta casos la indicación fue por adenocarcinoma de endometrio con factores de alto riesgo de afectación ganglionar. En nuestro hospital en estos casos realizamos tanto la linfadenectomía pélvica como aórtica. Intentamos seleccionar prequirúrgicamente las pacientes candidatas a estadificación porque el porcentaje de pacientes con metástasis ganglionares es bajo y la disección ganglionar genera complicaciones intraoperatorias y morbilidad a largo plazo como linfedemas y linfquistes.

No somos partidarios de realizar la linfadenectomía aórtica sólo en el caso de afectación ganglionar pélvica porque la afectación ganglionar aórtica aislada es una realidad; y en nuestros datos recogidos desde 2007 es más habitual de lo que refiere la literatura.

Las pacientes diagnosticadas de adenocarcinoma de endometrio presentan edad avanzada y comorbilidades como obesidad, diabetes e hipertensión que dificultan la intervención quirúrgica y aún más la realización de una linfadenectomía aorto-cava hasta la vena renal (aspecto éste importante porque está descrito que por encima de la arteria mesentérica inferior es el lugar donde más ganglios afectados se encuentran). [Dowdy SC, Aletti G, Cliby WA, Podratz KC, Mariani A. Extra-peritoneal laparoscopic para-aortic lymphadenectomy--a prospective cohort study of 293 patients with endometrial cancer. *Gynecol Oncol.* 2008;111(3):418].

El acceso retroperitoneal en estas pacientes quirúrgicamente difíciles nos permite realizar disecciones ganglionares aórticas adecuadas. No necesitamos Trendelenburg, que toleran mal y las asas intestinales no nos molestan.

La estancia media hospitalaria es baja y la recuperación de las pacientes rápida lo que permite iniciar los tratamientos complementarios en el caso que estén indicados sin demora.

En nuestra opinión el acceso retroperitoneal facilita la intervención y es el que permite las mejores disecciones, sobre todo cuando la obesidad es un problema.

El acceso extraperitoneal es diferente al habitual que realizamos por laparoscopia los ginecólogos y a pesar de que es factible y reproducible y que muchos cirujanos tras conocerlo acaban prefiriéndolo, no acaba de extenderse. Razones para ello pueden ser que se observa el campo quirúrgico desde otra perspectiva, las relaciones anatómicas varían algo, parece complicado no romper el peritoneo lo que imposibilita a veces continuar la intervención y ya es una intervención compleja la linfadenectomía aórtica como para introducir otro acceso que no dominamos.

En 11 casos de cérvix avanzado hemos realizado el procedimiento. En estas pacientes es necesario conocer la afectación ganglionar aórtica para adecuar los campos de radioterapia. Actualmente las pruebas de imagen, incluido el PET-TAC, presentan falsos positivos y sobre todo falsos negativos; por lo que en la Oncoguía de la SEGO sobre cáncer de cérvix 2013 se prefiere la linfadenectomía aórtica sobre el estudio por imagen.

El acceso extraperitoneal en estas pacientes presenta la ventaja de quizás menos adherencias intestinales porque no hay que abrir el peritoneo sobre el área aórtica y no se manipula el intestino; lo que es muy importante de cara a la radioterapia posterior en caso de afectación ganglionar en esa área aórtica. Por las adherencias que se generan y la morbilidad del tratamiento radioterápico subsiguiente el acceso laparotómico para la estadificación está en desuso.

Esta es una indicación clara de laparoscopia y más aún de acceso extraperitoneal.

El uso de este acceso en cáncer de ovario es marginal. Habitualmente el cáncer de ovario se trata quirúrgicamente mediante una laparotomía media. Nosotros en 5 pacientes hemos realizado la estadificación quirúrgica por laparoscopia. Se trata de casos iniciales en lo que se ha diagnosticado el cáncer postoperatoriamente. Optamos por el acceso retroperitoneal porque nosotros nos sentimos más cómodos y la intervención nos resulta mucho más sencilla.

En cuanto a las complicaciones quirúrgicas, hubo un caso de lesión vascular. Se produjo una lesión de la arteria polar renal izquierda. Esta paciente fue la única en la que se precisó de conversión a laparotomía. En este caso además, se produjo rotura peritoneal, dificultando considerablemente la intervención. La rotura peritoneal se repitió en otra paciente, haciendo necesaria una cirugía más laboriosa. Respecto a complicaciones urológicas, cabe destacar un caso de lesión de uréter lumbar. El diagnóstico de esta lesión se realizó tardíamente y fue necesaria la realización de nefrostomía. Por último, una paciente se realizó ligadura de la arteria mesentérica inferior, sin secuelas posteriores.

El acceso retroperitoneal para realizar la linfadenectomía aórtica es factible y consigue disecciones adecuadas con una buena recuperación de las pacientes. No está exento de complicaciones pues es una técnica quirúrgica laparoscópica compleja. Creemos que su aprendizaje no es complicado cuando se tiene un manejo laparoscópico razonable.

En nuestra opinión debe extenderse su uso porque facilita la realización de las estadificaciones quirúrgicas y animamos a los ginecólogos que tratan cáncer ginecológico a que valoren su introducción en sus hospitales.

BIBLIOGRAFÍA

1. Cibula D., Abu-Rustum N.R. Pelvic lymphadenectomy in cervical cancer--surgical anatomy and proposal for a new classification system *Gynecol Oncol* 2010; 116: 33-37 [cross-ref]
2. Querleu D., Morrow C.P. Classification of radical hysterectomy *Lancet Oncol* 2008; 9: 297-303 [inter-ref]
3. Kamina P. Anatomie clinique. Organes urinaires et génitaux, pelvis, coupes du tronc Paris: Maloine (2008).
4. Querleu D. Laparoscopic paraaortic node sampling in gynecologic oncology: a preliminary experience *Gynecol Oncol* 1993; 49: 24-29 [cross-ref]
5. Dargent D., Salvat J. L'envahissement ganglionnaire pelvien place de la pelviscopie rétroperitoneale Paris: Medsi/Mc Graw Hill (1989).
6. Das S., Tashima M. Extraperitoneal laparoscopic staging pelvic lymph node dissection *J Urol* 1994; 151: 1321-1323
7. Querleu D. Pelvic lymph node dissection via a lateral extraperitoneal approach: description of a technique *Gynecol Oncol* 2008; 109: 81-85 [cross-ref]
8. Pomel C. Laparoscopic staging of early ovarian cancer *Gynecol Oncol* 1995; 58: 301-306 [cross-ref]
9. Haberstick R. Left colon necrosis after endoscopic para-aortic lymph node exploration in a cervical carcinoma stage IIB *Ann Chir* 2006; 131: 553-555 [inter-ref]
10. Vasilev S.A., McGonigle K.F. Extraperitoneal laparoscopic paraaortic lymph node dissection: development of a technique *J Laparoendosc Surg* 1995; 5: 85-90 [cross-ref]
11. Dargent D., Ansquer Y., Mathevet P. Technical development and results of left extraperitoneal laparoscopic paraaortic lymphadenectomy for cervical cancer *Gynecol Oncol* 2000; 77: 87-92 [cross-ref]
12. Escobar P. Single-port laparoscopic pelvic and para-aortic lymph node sampling or lymphadenectomy: development of a technique and instrumentation *Int J Gynecol Cancer* 2010; 20: 1268-1273 [cross-ref]
13. Gouy S. Single-port laparoscopy and extraperitoneal para-aortic lymphadenectomy *Gynecol Oncol* 2011; 123: 329-332 [cross-ref]
14. Seamon L.G. Robotic hysterectomy and pelvic-aortic lymphadenectomy for endometrial cancer *Obstet Gynecol* 2008; 112: 1207-1213 [cross-ref]
15. Vergote I. Robotic retroperitoneal lower para-aortic lymphadenectomy in cervical carcinoma: first report on the technique used in 5 patients *Acta Obstet Gynecol Scand* 2008; 87: 783-787 [cross-ref]
16. Narducci F. Early experience of robotic-assisted laparoscopy for extraperitoneal para-aortic lymphadenectomy up to the left renal vein *Gynecol Oncol* 2009; 115: 172-174 [cross-ref]
17. Klemm P. Vascular anomalies in the paraaortic region diagnosed by laparoscopy in patients with gynaecologic malignancies *Gynecol Oncol* 2005; 96: 278-282 [cross-ref]
18. Yenen M.C. Port-site metastasis after laparoscopic extraperitoneal paraaortic lymphadenectomy for stage IIb squamous cell carcinoma of the cervix *J Minim Invasive Gynecol* 2009; 16: 227-230 [cross-ref]
19. Rafii A. A comparative study of laparoscopic extraperitoneal lymphadenectomy [correction of laparoscopy] with the use of ultrasonically activated shears. *Am J Obstet Gynecol* 2009; 201: 370 e1-5.
20. Taflampas P. Sealants after axillary lymph node dissection for breast cancer: good intentions but bad results *Am J Surg* 2009; 198: 55-58 [cross-ref]
21. Simonato A. The use of a surgical patch in the prevention of lymphoceles after extraperitoneal pelvic lymphadenectomy for prostate cancer: a randomized prospective pilot study *J Urol* 2009; 182: 2285-2290 [cross-ref]
22. Charoenkwan K, Kietpeerakool C. Retroperitoneal drainage versus no drainage after pelvic lymphadenectomy for the prevention of lymphocyst formation in patients with gynaecological malignancies. *Cochrane Database Syst Rev* 2010;(1):CD007387.23. Klode J. Polidocanol foam sclerotherapy is a new and effective treatment for post-operative lymphorrhea and lymphocele *J Eur Acad Dermatol Venereol* 2010; 24: 904-909 [cross-ref]
24. Karcaaltincaba M., Akhan O. Radiologic imaging and percutaneous treatment of pelvic lymphocele *Eur J Radiol* 2005; 55: 340-354 [cross-ref]
25. Varga Z. Laparoscopic peritoneal drainage of symptomatic lymphoceles after pelvic lymph node dissection using methylene blue instillation *Urol Int* 2006; 76: 335-338 [cross-ref]
26. Qi J. Management of postoperative chyloretroperitoneum in adults *Singapore Med J* 2009; 50: e338-e341
27. Favero G. Laparoscopic approach for correction of chylous fistula after pelvic and paraaortic lymphadenectomy *J Minim Invasive Gynecol* 2010; 17: 262-264 [cross-ref]
28. Benedix F., Lippert H., Meyer F. Post-surgical lymphocutaneous fistula, chylous ascites and chylothorax--infrequent but serious complications: etiology, diagnosis and therapeutic options *Zentralbl Chir* 2007; 132: 529-538 [cross-ref]
29. Martinez A. Low incidence of port-site metastases after laparoscopic staging of uterine cancer *Gynecol Oncol* 2010; 118: 145-150 [cross-ref]
30. Martinez-Palones J.M. Umbilical metastasis after laparoscopic retroperitoneal paraaortic lymphadenectomy for cervical cancer: a true port-site metastasis? *Gynecol Oncol* 2005; 97: 292-295 [cross-ref]
31. Siu S. Is common iliac lymph node dissection necessary in early stage cervical carcinoma? *Gynecol Oncol* 2006; 103: 58-61 [cross-ref]
32. Querleu D. Modified radical vaginal hysterectomy with or without laparoscopic nerve-sparing dissection: a comparative study *Gynecol Oncol* 2002; 85: 154-158 [cross-ref]
33. Lecuru F. Bilateral negative sentinel nodes accurately predict absence of lymph node metastasis in early cervical cancer: results of the SENTICOL study *J Clin Oncol* 2011; 29: 1686-1691 [cross-ref]
34. Barranger E. Sentinel node biopsy is reliable in early-stage cervical cancer but not in locally advanced disease *Ann Oncol* 2005; 16: 1237-1242 [cross-ref]
35. Ballester M. Detection rate and diagnostic accuracy of sentinel-node biopsy in early stage endometrial cancer: a prospective multicentre study (SENTI-ENDO) *Lancet Oncol* 2011; 12: 469-476 [inter-ref]
36. Morice P. Lymph node involvement in epithelial ovarian cancer: analysis of 276 pelvic and paraaortic lymphadenectomies and surgical implications *J Am Coll Surg* 2003; 197: 198-205 [inter-ref]
37. Cass I. Pattern of lymph node metastases in clinically unilateral stage I invasive epithelial ovarian carcinomas *Gynecol Oncol* 2001; 80: 56-61 [cross-ref]
38. Mariani A. Prospective assessment of lymphatic dissemination in endometrial cancer: a paradigm shift in surgical staging *Gynecol Oncol* 2008; 109: 11-18 [cross-ref]
39. Marnitz S. Is there a benefit of pretreatment laparoscopic transperitoneal surgical staging in patients with advanced cervical cancer? *Gynecol Oncol* 2005; 99: 536-544 [cross-ref]

40. Michel G. Lymphatic spread in stage Ib and II cervical carcinoma: anatomy and surgical implications *Obstet Gynecol* 1998; 91: 360-363 [cross-ref]
41. Gil-Moreno A., Magrina J.F., Pérez-Benavente A., Díaz-Feijoo B., Sánchez-Iglesias J.L., García A., y al. Location of aortic node metastases in locally advanced cervical cancer *Gynecol Oncol* 2012; 125 (2): 312-314 [cross-ref]
42. Cartron G. Complications of laparoscopic lymphadenectomy in gynaecologic oncology. A series of 1102 procedures in 915 patients *Gynecol Obstet Fertil* 2005; 33: 304-314 [inter-ref]
43. Buchsbaum H.J. Extrapelvic lymph node metastases in cervical carcinoma *Am J Obstet Gynecol* 1979; 133: 814-824
44. Weiser E.B. Extraperitoneal versus transperitoneal selective paraaortic lymphadenectomy in the pretreatment surgical staging of advanced cervical carcinoma (a Gynecologic Oncology Group study) *Gynecol Oncol* 1989; 33: 283-289 [cross-ref]
45. Hertel H. Laparoscopic staging compared with imaging techniques in the staging of advanced cervical cancer *Gynecol Oncol* 2002; 87: 46-51 [cross-ref]
46. Leblanc E. Therapeutic value of pretherapeutic extraperitoneal laparoscopic staging of locally advanced cervical carcinoma *Gynecol Oncol* 2007; 105: 304-311 [cross-ref]
47. Fine B.A. Severe radiation morbidity in carcinoma of the cervix: impact of pretherapy surgical staging and previous surgery *Int J Radiat Oncol Biol Phys* 1995; 31: 717-723 [cross-ref]

Caso Clínico

Insuficiencia renal crónica secundaria a prolapso uterino

Chronic renal failure due to uterine prolapse

Sanz V., Gómez A.I., Loayza M.L., Posadilla V., Santamaría R.

Servicio de Ginecología y Obstetricia. Complejo Asistencial de Segovia.

RESUMEN

El prolapso genital consiste en la herniación de órganos pélvicos a través de la vagina. Su prevalencia es desconocida. La sintomatología más frecuente incluye sensación de bulto en genitales, dolor pélvico e incontinencia urinaria. Los síntomas obstructivos urinarios son infrecuentes, aunque pueden ser consecuencia de complicaciones graves.

Se presenta el caso de una mujer de 67 años sin antecedentes de interés, que consultó por malestar general de un mes de evolución junto con síndrome miccional de reciente aparición. Presentaba febrícula y las pruebas de laboratorio mostraban anemia, creatinina elevada (12,3 mg/dl) y proteinuria en orina de 24 horas (2.6g).

La ecografía confirmó ureterohidronefrosis grado IV sin determinar la causa de obstrucción. La exploración ginecológica evidenció prolapso uterino grado IV, cistocele y rectoenterocele grado III, por el que la paciente nunca había consultado.

Se inició hemodiálisis y se colocó un pesario ante la sospecha del prolapso como causa de obstrucción, consiguiendo mejoría clínica. Posteriormente, se realizó histerectomía vaginal con colporrafia anterior y posterior de forma programada.

El retraso en el diagnóstico o tratamiento de la uropatía obstructiva ocasionada por prolapso urogenital puede derivar en insuficiencia renal. Por ello, es fundamental incluir el prolapso en el diagnóstico diferencial de la uropatía obstructiva.

PALABRAS CLAVE

Prolapso uterino, Insuficiencia rena., Uropatía obstructiva, Hidronefrosis

ABSTRACT

Genital prolapse is the herniation of pelvic organs through the vagina. Prevalence is unknown. The most common symptoms are feeling of lump in genital, pelvic pain and urinary incontinence. Urinary obstructive symptoms are uncommon, but may result from severe complications.

We report a case of a 67 year old woman without interesting medical history. She was referred due to poor appetite, nausea and weakness during one month with voiding difficulty of recent onset. She had a fever and laboratory tests show anemia, elevated creatinine (12.3 mg / dl) and proteinuria in 24-hour urine(2.6g).

Ultrasound confirmed grade IV hydronephrosis without determining the cause of obstruction. The gynecological examination evidenced grade IV uterine prolapse, grade III cystocele and grade III rectoenterocele. Patient had never consulted for this problem.

Hemodialysis was started and a pessary was placed because prolapse suspected as cause of obstruction, achieving clinical improvement. Subsequently, vaginal hysterectomy with anterior and posterior colporrhaphy was performed.

The delay in the diagnosis or treatment of obstructive uropathy caused by urogenital prolapse may lead to renal failure. Therefore, it is essential to include prolapse in the differential diagnosis of obstructive uropathy.

KEY WORDS

Uterine prolapse, Renal failure, Obstructive uropathy, Hydronephrosis

INTRODUCCIÓN

El prolapso genital consiste en la herniación de uno o más órganos pélvicos a través de la vagina, lo que supone un importante empeoramiento de la calidad de vida y de la función sexual de la mujer que lo padece(1). La prevalencia del prolapso genital es difícil de conocer con exactitud debido al gran número de pacientes que no consultan a su médico por este problema(2).

El prolapso uterino se produce por un defecto en los sistemas de sustentación músculo-fasciales así como de los sistemas de inervación urogenital. Puede afectar al compartimento anterior (cistocele), medio (histerocele) y posterior, con o sin herniación de asas intestinales (recto/enterocele)(3). Son factores de riesgo para el prolapso la paridad(4,5,6), edad avanzada(7), obesidad(8), enfermedades neurológicas o pulmonares crónicas y el estreñimiento(9,10).

CORRESPONDENCIA:

Dra. Virginia Sanz García

Servicio de Obstetricia y Ginecología.

Complejo Asistencial de Segovia

C/Miguel Server s/n, Segovia

Fax: 921 44 05 32

E-mail: virsg84@hotmail.com

La sintomatología más frecuente incluye la sensación de bulto en genitales, dolor pélvico, empeoramiento de la función sexual, incontinencia de esfuerzo y de urgencia y alteraciones de la defecación. Los síntomas por obstrucción urinaria son infrecuentes, aunque pueden llegar a ser la manifestación clínica de complicaciones graves como ocurre en el caso que se describe a continuación.

CASO CLÍNICO

Se presenta el caso de una mujer de 67 años que tiene como antecedentes personales Artritis Reumatoide en tratamiento con Metotrexate, infecciones urinarias de repetición y osteoporosis; como antecedentes ginecológicos, tres partos eutócicos no macrosómicos y última regla a los 48 años sin sangrado postmenopáusico. Acude por primera vez a Urgencias en abril de 2013, por un cuadro inespecífico de malestar general, anorexia con náuseas y vómitos de más de un mes de evolución y síndrome miccional durante los últimos cuatro días.

En la exploración en Urgencias, las constantes eran normales salvo febrícula (37,2°C) y no presentaba ningún hallazgo relevante. La analítica mostraba anemia normocítica e hipocrómica (hemoglobina de 8g/dl, hematocrito de 32,9%) sin leucocitosis ni alteración plaquetaria. La creatinina era de 12,3mg/dl, urea 198mg/dl y úrico 3,9mg/dl. Presentaba hiponatremia (133mEq/l) con potasio normal. La orina de 24h mostró proteinuria (2,6g) y aclaramiento de creatinina de 6ml/min. El cultivo de orina resultó positivo para E. Coli.

Se realizó una ecografía abdominal con la que se pudo confirmar el diagnóstico de ureterohidronefrosis grado IV por dilatación bilateral de cálices, pelvis y uréteres proximales, sin poder determinar la causa de obstrucción (Figura 1).

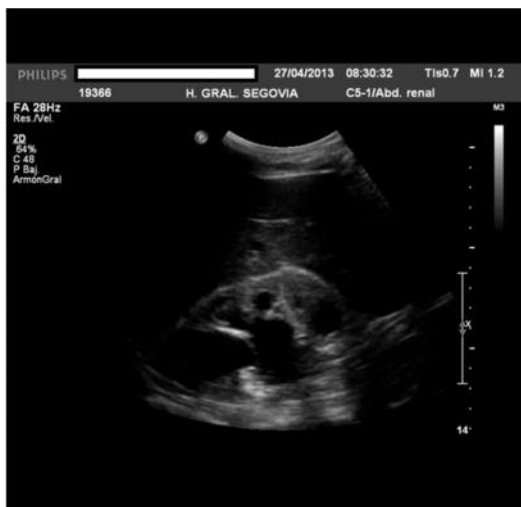

Figura 1. Ecografía abdominal: ureterohidronefrosis grado IV

La exploración ginecológica evidenció un prolapso uterino grado IV, cistocele grado II con defecto central y rectoenterocele grado III por el que la paciente nunca había consultado. No presentaba incontinencia de esfuerzo ni incontinencia enmascarada al reducir el prolapso (Figura 2). En la ecografía ginecológica se observó útero en anteversión de morfología y contorno regulares con endometrio bien delimitado y homogéneo de 3mm y anejos ecográficamente normales. No se objetivó líquido libre.

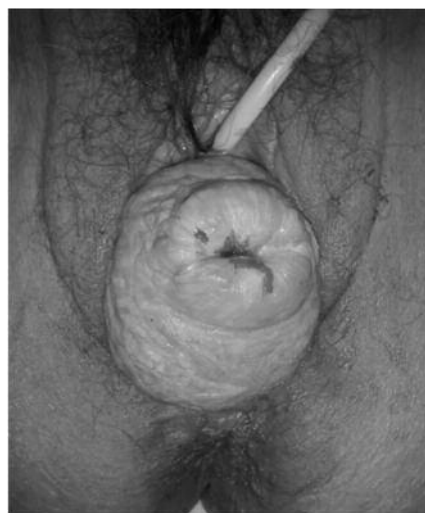


Figura 2. Exploración ginecológica: Prolapso uterino total

Ante el diagnóstico de insuficiencia renal crónica con sintomatología urémica se ingresó a la paciente y se iniciaron sesiones de hemodiálisis a través de catéter en vena femoral izquierda consiguiendo la desaparición de los síntomas. Durante el ingreso hospitalario y ante la sospecha del prolapso uterino como causa del cuadro, se colocó un pesario que permitió una leve mejoría de la uropatía obstructiva.

Pasados quince días después del alta hospitalaria por parte del Servicio de Nefrología, la paciente ingresó en el Servicio de Ginecología para cirugía programada de prolapso uterino. Se realizó histerectomía vaginal con reparación de cistocele y rectoenterocele, no encontrándose hallazgos patológicos en el estudio histológico de la pieza quirúrgica (Figura 3). En el momento del alta, la paciente estaba asintomática y presentaba una analítica con creatinina de 4,4mg/dl e iones normales.

DISCUSIÓN

La asociación entre prolapso uterino e insuficiencia renal fue descrita por primera vez por Froriep en 1824. La prevalencia de la uropatía obstructiva en el prolapso uterino no se conoce con exactitud y varía ampliamente dependiendo de las series estudiadas, oscilando entre el 4% y el 80%(11). Esta gran variabilidad entre estudios puede explicarse por los distintos criterios de inclusión de los mismos, en función del grado de prolapso urogenital.

El mecanismo más aceptado mediante el cual se produce la obstrucción de la vía urinaria, parece ser la compresión mecánica de los uréteres entre el fondo uterino, la vejiga y la musculatura elevadora del ano(12), siendo ésta mayor, cuanto más severo es el prolapso(13). Por ese motivo, algunos autores recomiendan la realización de urografía intravenosa o ecografía renal de cribado en todas aquellas pacientes con prolapso uterino total(13).

La ureterohidronefrosis asociada al prolapso genital suele ser asintomática. La clínica más habitual son las infecciones del tracto urinario de repetición, seguida del cólico renal por la propia hidronefrosis o bien, por formación de cálculos en un contexto de estasis urinaria. La incontinencia urinaria de esfuerzo suele acompañar al prolapso uterino, siendo por el contrario la retención urinaria aguda, una complicación poco frecuente (1%). Las complicaciones más graves asociadas al prolapso son la insuficiencia renal y la sepsis de origen urológico, aunque ambas son muy infrecuentes(12).

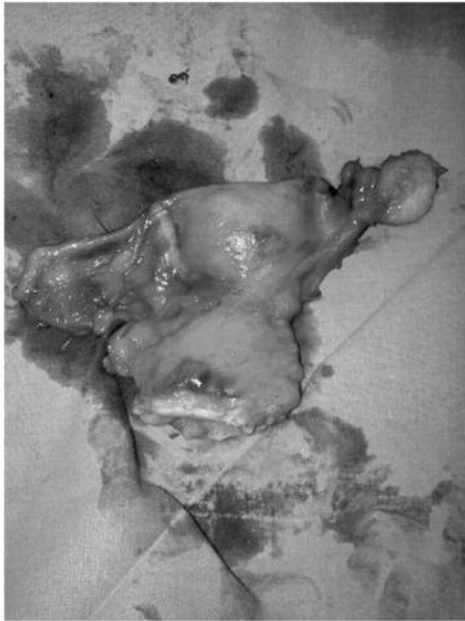


Figura 3. Pieza quirúrgica de histerectomía vaginal

El diagnóstico de uropatía obstructiva puede realizarse mediante ecografía o incluso con TAC abdominopélvico, sin embargo, la técnica diagnóstica estándar es la urografía intravenosa en bipedestación(11). El tratamiento de elección consiste en la histerectomía vaginal con o sin corrección de cisto-rectoenterocele. El pesario representa una alternativa terapéutica transitoria en las situaciones en las que sea preciso corregir de forma inmediata la obstrucción, como ocurre en el caso presentado, o bien, un tratamiento a largo plazo, en aquellas pacientes en las que la cirugía este contraindicada. Sin embargo, hay que tener en cuenta que, en algunos casos, el propio pesario por su morfología y localización, puede producir una obstrucción urinaria(14,15).

El retraso en el diagnóstico o en el tratamiento de la uropatía obstructiva ocasionada por el prolapso urogenital puede derivar en insuficiencia renal aguda o crónica y atrofia renal(16,17). En conclusión, la insuficiencia renal crónica es una complicación infrecuente del prolapso uterino pero éste debe estar siempre presente en el diagnóstico diferencial de ureterohidronefrosis bilateral sobre todo si la paciente es postmenopáusica. De igual manera, es muy importante la realización de un estudio de la función renal y si es preciso, ecografía o urografía intravenosa en las pacientes con prolapso uterino total para conseguir un diagnóstico precoz de uropatía y evitar así, sus posibles complicaciones.

BIBLIOGRAFÍA

1. Lowder JL, Ghetti C, Nikolajski C, et al. Body image perceptions in women with pelvic organ prolapse: a qualitative study. *Am J Obstet Gynecol* 2011; 204:441.e1.
2. Barber MD, Mather C. Epidemiology and outcome assesment of pelvic organ prolapse. *Int Urogynecol J* 2013;24:1783.
3. Stepp, KJ, Walters MD. Anatomy of the lower urinary tract, rectum and pelvic floor. In: *Urogynecology and Reconstructive Pelvic Surgery*, 3rd ed, Walters M, Karram M, Mosby Philadelphia 2007. p.24.
4. Nygaard I, Barber MD, Burgio KL, et al. Prevalence of symptomatic pelvic floor disorders in US women. *JAMA* 2008; 300:1311.
5. Sze EH, Shererd GB 3rd, Dolezal JM. Pregnancy, labor, delivery, and pelvic organ prolapse. *Obstet Gynecol* 2002;100:981.
6. Mant J, Painter R, Vessey M. Epidemiology of genital prolapse: observations from the Oxford Family Planning Association Study. *Br J Obstet Gynaecol* 1997;104:579.
7. Tinelli A, Malvasi A, Rahimi S, et al. Age-related pelvic floor modifications and prolapse risk factors in postmenopausal womwn. *Menopause* 2010;17:204.
8. Daucher JA, Ellison RE, Lowder JL. Pelvic support and urinary function improve in womwn after surgically induced weight reduction. *Female Pelv Med and Reconstr Surg* 2010;16:263.
9. Weber AM, Walters MD, Ballard LA, et al. Posterior vaginal prolapse and bowel function. *Am J Obstet Gynecol* 1998;179:1446.
10. Jelovsek JE, Maher C, Barber MD. Pelvic organ prolapse. *Lancet* 2007; 369:1027.
11. Rodríguez Alonso A, González Blanco A, Cachay Ayala ME, Bonelli Martin C, Porta Vila A, Lorenzo Franco J, et al. Anuria obstructiva secundaria a prolapso uterino. *Actas Urol Esp.* 2002;26:703-7.8.
12. Alexander JL, Rustom R, Bone JM. Acute renal failure from complete uterine prolapse: Role o polycystic kidney disease. *Clin Nephrol.* 2003;60:143-5.
13. Sudhakar AS, Reddi VG, Schein M, Gerst PH. Bilateral hydroureter and hydroureteronephrosis causing renal failure due to a procidentia Uteri: A case report. *Int Surg.* 2001;86:173-5.
14. Peces R, Canora J, Venegas JL. Insuficiencia renal crónica secundaria a prolapso uterino. *Nefrología* 2005;XXV:191-4.4
15. Meinhardt W, Schuitemaker NEW, Smeets MJGH, Venema PL. Bilateral hydronephrosis with urosepsis due to neglected pessary. *Scand J Urol nephrol.* 1993;27:419-20.
16. Chuang FR, Lee CH, Chen CS, Weng HH, Wang IK. Bilateral moderate hydroureteronephrosis due to uterine prolapse. Two cases reports and review of the literatura. *Ren Fail.* 2003;25:879-84.
17. Kontogeorgos L, Vassilopoulos P, Tentes A. Bilateral severe hydroureteronephrosis due to uterine prolapse. *Br J Urol.* 1985;57:360-1.

